Revista Atalaya Medica nº 3 / 2013
Pág. 53-57

PROLACTINOMAS EN PACIENTES PEDIÁTRICOS

Dr. Antonio de Arriba[1] / Dra. Mercedes Domínguez[2] / Dra. Isabel Cristina Cordeiro[1] / Dr. José Ignacio Labarta[3]
1. Pediatra. Hospital Obispo Polanco. Teruel
2. Pediatra. Hospital de Barbastro. Teruel
3. Jefe de Servicio Pediatría. Hospital Universitario Infantil Miguel Servet. Zaragoza

RESUMEN

Entre las causas más frecuentes de hiperprolactinemia, encontramos el prolactinoma, el tumor hipofisario más frecuente, de naturaleza benigna y pequeño tamaño en el 90% de los casos. La no progresión de la pubertad es el cuadro clínico típico en niños; se acompaña de síntomas neurológicos cuando se extiende más allá de la silla turca, asociándose con la presencia de macroprolactinomas. La primera opción terapéutica es la farmacológica con dopaminérgicos, desbancando prácticamente a la cirugía debido a sus buenos resultados. En un 10-26 % de pacientes con hiperprolactinemia encontramos macroprolactina, un complejo monomérico de Prolactina e Inmunoglobulina G que presenta baja actividad biológica, sin producir los síntomas anteriormente descritos. Presentamos tres casos de hiperprolactinemia, dos macroprolactinomas (uno de ellos además asociado a macroprolactina) y un microprolactinoma.

ABSTRACT

The prolactinoma is the most frequent pituitary tumor. The non-progression of puberty is the typical clinical in children. It presents neurological symptoms when there´s extrasellar extensión; it is associated with the presence of macroprolactinomas. The first therapeutical option is dopamine agonist drugs, thus surgery has been practically eliminated. The prevalence of macroprolactinemia is thought to be 10-26% of patients with hyperprolactinemia. Macroprolactin is a complex of monomeric immunoglobulin G-Prolactin that has low biological activity, without producing the symptoms described above.

We present three cases of hyperprolactinemia, two macroprolactinomas (one of them also associated with macoprolactin) and one of microprolactinoma.

PALABRAS CLAVE

Prolactinoma, hiperprolactinemia, dopaminérgicos, macroprolactina.

KEY WORDS

Prolactinoma, hyperprolactinemia, dopaminergic drugs, macroprolactin.

INTRODUCCIÓN

La prolactina es una hormona sintetizada en la adenohipófisis que actúa sobre la glándula mamaria, los ovarios y los testículos. El hipotálamo regula la producción de prolactina mediante el factor inhibidor de la prolactina (PIF)[1]. Muchos factores estimulan la producción de prolactina y deben tenerse en cuenta en los pacientes que padecen un exceso de esta hormona en sangre o Hiperprolactinemia: el sueño, el ejercicio, el estrés; la succión de las mamas; algunos fármacos; el síndrome de ovario poliquístico; el hipotiroidismo primario; tumores u otras enfermedades que afectan al sistema nervioso central, entre los que destaca el prolactinoma[2].

El prolactinoma es el tumor hipofisario más frecuente (cerca de 50 % del total); es benigno y en el 90% de los casos es de pequeño tamaño. La magnitud de la hiperprolactinemia guarda cierta relación con el tamaño del prolactinoma[3].

En ocasiones excepcionales se puede encontrar de forma casual un nivel elevado de prolactina, en personas asintomáticas, y esto puede ser debido a la presencia de un complejo monomérico de Prolactina e Inmunoglobulina G que presenta baja actividad biológica (macroprolactina) y que generalmente no se producen en un prolactinoma[4].

Fig. 1. TAC cerebral: Macroprolactinoma.

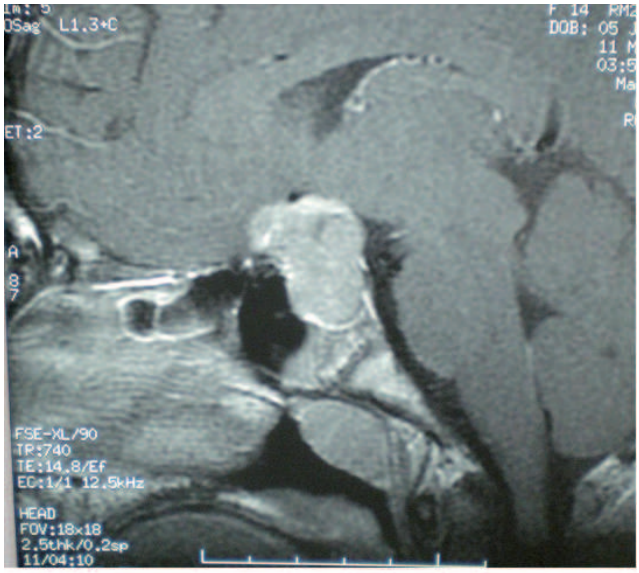

Fig. 2. RMN Macroprolactinoma.

Se presentan dos casos de macroprolactinoma (uno de ellos además asociado a macroprolactina) y uno de microprolactinoma.

CASO 1

Varón de 8 años$^{9/12}$ remitido para estudio por hermano afecto de síndrome de Klinefelter.

Antecedentes: parto eutócico a término con Peso Recién Nacido (RN): 3,980kg (P97), Longitud RN: 54cm (>P97), Perímetro Craneal RN: 36cm (P>97), Apgar 9/10; Talla padre: 178cm, talla madre: 173,2cm (menarquía 11 años), Talla genética: 182,1cm.

Exploración Física (8 años$^{9/12}$): Talla: 147,2cm (>P97), Peso: 50,8kg (>P97), testes 2,5mL, pene longitud 4,8cm (P50), diámetro 5,4cm (P25-50), pubarquia I, axilarquia negativa. Edad ósea 86/12años (Pronóstico talla adulta=199,1 cm), cariotipo 46XY, bioquímica y función tiroidea normales.

Se objetiva inicio de pubertad (con testes de 4mL) a los 11 años, detención de su desarrollo desde entonces sin progresar, con velocidad de crecimiento baja (menor de 4 cm/año), por lo que se realiza estudio hipotálamo-hipofisario a los 12 años presentando nivel de prolactina de 1024,3ng/mL y control 2303,40ng/mL. Rx cráneo lateral: agrandamiento de la silla turca, erosión de clinoides. RMN: agrandamiento de silla turca con crecimiento de la parte sólida de 18x18x16mm. Fondo de ojo y campimetría normales. Se diagnostica de macroprolactinoma instaurándose tratamiento con Cabergolina 0,5 mg/semana (en 2 dosis), normalizándose los niveles en 13 días. Controles seriados de Prolactina normales en todo momento, normalizándose la RMN; dosis actual de Cabergolina 0,5 mg/semana, con adecuado desarrollo puberal.

CASO 2

Mujer de 12 años$^{10/12}$ remitida por sobrepeso y posible bocio.

Antecedentes: parto normal a término. Peso RN: 4kg, Longitud RN: 54cm. Screening neonatal normal. Talla padre: 187cm, talla madre: 172cm (Menarquia a los 11 años), Talla genética: 173cm. Madre intervenida de by-pass gástrico por obesidad y de nódulo tiroideo. Padre y hermano obesos.

Exploración Física al inicio (12 años$^{10/12}$). Talla: 162,4cm (P90-97), Peso: 70,300kg (>P97), IMC: 26,7 (P90-97). Bocio dudoso. Mamas estadío I de Tanner (grasa), pubes II-III de Tanner.

Presenta estudio analítico normal incluyendo función y ecografía tiroidea. A los 14 años$^{6/12}$ acude a urgencias por cefalea hemicraneal derecha de 1 mes de evolución con presión ocular en ojo derecho de 5 días, visión borrosa y hemianopsia temporal del ojo derecho. Presenta exploración neurológica normal y en la oftálmica hemianopsia bitemporal mayor en ojo derecho. TAC craneal: adenoma hipofisario de 30 mm con algún área quística en su interior (Fig. 1). En la analítica solicitada presenta alfa-fetoproteína y beta-HCG negativos, con Prolactina de 3276 ng/mL. RMN: aumento de tamaño de la silla turca

ocupada por lesión sólida de contorno definido y lobulado de diámetro 25.7x28.9x15.4; se extiende a región supraselar comprometiendo el tallo hipofisario deformando el quiasma óptico (Fig. 2). Se inicia tratamiento con Cabergolina 0,5 mg/semana en 2 dosis. En uno de los controles se objetiva Prolactina de 1894,09 ng/mL con 65% de Macroprolactina (Prolactina activa 661,4 ng/mL). Posteriormente descenso progresivo en sucesivos controles.

CASO 3

Mujer de 11 años remitida para estudio de talla baja y disminución de velocidad de crecimiento.

Antecedentes: talla padre 175,2cm, talla madre: 156,1cm (menarquia a los 14 años), Talla genética: 159,15cm. Parto normal a término. Peso RN: 2,870kg, longitud RN: 46,5cm.

Exploración física al inicio (11 años). Talla: 130,3cm (<P3), Peso: 26,6kg (<P3), velocidad de crecimiento 4,2 cm/año. Edad ósea: 9 años (pronóstico talla adulta 154,9cm). Mínimo botón mamario derecho.

Se decide estudio hormonal, presentando déficit de hormona de crecimiento por lo que se inicia tratamiento sustitutivo. Estando asintomática, en control analítico se detecta Prolactina de 24,65 ng/mL; en control 52,56 ng/mL, por lo que se suspende tratamiento con GH (1 mes después de su inicio). RMN: hipófisis de morfología normal con pequeño nódulo de 3 mm de diámetro que no realza con contraste, sugestivo de microprolactinoma hipofisario (Fig. 3). Se inicia tratamiento con Cabergolina 0,5 mg/semana en 2 dosis presentando normalización de niveles de prolactina al mes de inicio de tratamiento. RMN a los 6 meses: normal. Hasta el último control presenta niveles de prolactina normales, aumento de la velocidad de crecimiento, talla en P3 y evolución de desarrollo puberal (Tanner 4).

DISCUSIÓN

El cuadro clínico típico de sospecha de un prolactinoma en la mujer se compone de trastorno menstrual (generalmente amenorrea), esterilidad y galactorrea, y en el hombre de pérdida de líbido e impotencia, mientras que en niños puede ser únicamente la no progresión de la pubertad; muy raramente se acompaña de síntomas neurológicos. Los macroprolactinomas son mayores de 10 mm y es la variedad más frecuente en el hombre; se extienden fuera de la silla turca y ocasionan

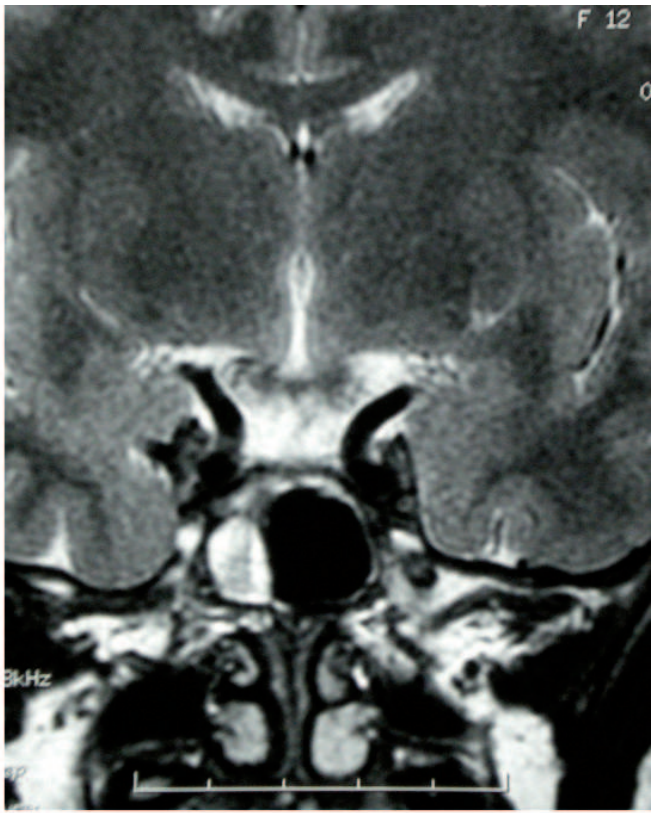

Fig. 3. RMN Microprolactinoma.

síntomas neurológicos, así como compromiso de la visión. La magnitud de la hiperprolactinemia guarda cierta relación con el tamaño del prolactinoma[3]. Como vemos en nuestros casos anteriormente expuestos, la no progresión de la pubertad obliga a descartar, entre otras causas, la presencia de un prolactinoma.

Pocas mediciones hormonales tienen el significado clínico que se observa con la prolactina. La técnica está bien estandarizada y presenta bastante fiabilidad; la muestra de sangre se puede obtener a cualquier hora del día y debido a las variaciones fisiológicas (efecto del ejercicio, alimentos, irritación de la pared costal) cuando se obtiene una cifra de prolactina por encima de lo normal, es necesario repetir el análisis. Niveles de prolactina superiores a 100 ng/mL son prácticamente diagnósticos de prolactinoma, siempre y cuando no existan embarazo y/o hipotiroidismo[5]. Varios fármacos pueden producir una moderada elevación en los niveles de prolactina, sin alcanzar los valores que se encuentran en prolactinoma; las drogas más comunes son metoclopramida, fenotiazinas, risperidona, verapamil, metildopa, reserpina y los inhibidores de MAO. En la clínica no tienen utilidad las pruebas dinámicas (provocativas o inhibitorias) como auxiliares diagnósticos. El examen de campos visuales

sólo se realiza en los casos de grandes tumores con extensión por encima de la silla turca y sospecha de compresión del quiasma óptico[6].

En ocasiones excepcionales se puede encontrar de forma fortuita o incidental un nivel elevado de prolactina, en personas asintomáticas, aunque como observamos en uno de nuestros casos, es posible la asociación de ambos en un mismo paciente. El resultado es que los aparatos de medida de la Prolactina detectan grandes cantidades de ésta en la sangre, pero el paciente no tiene síntomas de hiperprolactinemia, ni se observa ningún tumor en la hipófisis[7].

La identificación de macroprolactinemia como causa de hiperprolactinemia es importante y debe ser realizada para evitar confusiones diagnósticas. Fue descubierta hace más de una década como causa de hiperprolactinemia en mujeres, aunque hay pocos artículos sobre macroprolactinemia en la infancia. Es importante identificar esta entidad para evitar estudios innecesarios[8]. La macroprolactinemia es una entidad relativamente frecuente y de fácil detección mediante precipitación con polietilenglicol. Su prevalencia parece ser entre un 10 y 26% de pacientes con hiperprolactinemia[9]. A veces es una entidad que aparece en varios miembros de la misma familia. Una vez que tenemos el diagnóstico la terapia farmacológica no está indicada aunque el tratamiento con análogos dopaminérgicos puede ser beneficioso[10]. Esta macroprolactinemia no debe de ser confundida con los macroprolactinomas, que son adenomas de hipófisis de más de 10 mm, que producen gran cantidad de prolactina.

Los dopaminérgicos han revolucionado el tratamiento del prolactinoma y virtualmente han dejado fuera a la cirugía; así independientemente del tamaño del tumor, la primera opción terapéutica es la farmacológica[11-14]. Con los dopaminérgicos se consigue en poco tiempo restaurar el funcionamiento ovárico y corregir la esterilidad, incluso antes de que se normalice la concentración de prolactina; asimismo se consigue reducir el tamaño del adenoma. Los dopaminérgicos actúan sobre los receptores localizados en las células mamotrópicas de la hipófisis anterior y suprimen la síntesis y secreción de prolactina con la consecuente normalización del eje hipotálamo-gonadotrópico-ovárico. La acción dopaminérgica puede ocasionar efectos colaterales indeseables como náusea, hipotensión arterial, constipación nasal, mareo y estreñimiento, los cuales no necesariamente corresponden con la dosis utilizada, pero sí se relacionan con el tipo de dopaminérgico. El fármaco modelo es la bromocriptina, sin embargo, no siempre es bien tolerado, por lo que se están utilizando otros agonistas, como la cabergolina que en diversos estudios ha demostrado tener más ventajas al compararlo con la bromocriptina. Está ampliamente documentada la superioridad de la farmacoterapia para el tratamiento de los prolactinomas; además la cirugía es raramente curativa, incluso en el caso de microadenoma[15-16].

BIBLIOGRAFÍA

1. Argente J, Gonzalez-Parra S. La hipófisis anterior. En: Argente J, Carrascosa A, Gracia R, Rodríguez F. Tratado de Endocrinología Pediátrica y de la Adolescencia. 2ªEd. Doyma. Barcelona, 2000: 574-5.

2. Schlechte JA. Prolactinoma. N Engl J Med 2003;349:2035-41.

3. Zárate A, Saucedo R, Basunto L. El manejo óptimo del prolactinoma. Gac Méd Méx vol.140 No. 5,2004.

4. Cabezas JM, Cabezas-Cerrato J. Manejo terapéutico de la hiperprolactinemia. RevEspPediatr2000;200:563-5.

5. Fernandez J. Evaluación diagnóstica del adenoma hipofisario. Medicine 2000; 15:835-41.

6. Ciriza C, Fernández AL, Díez A, et al. Macroprolactina como causa de hiperprolactinemia. Método de detección y caracterización clínica de la entidad en 39 pacientes. Rev Clin Esp. 2003;203:459-64.

7. Toldy E, Löcsei Z, Szabolcs I, et al. Macroprolactinemia. Endocrine 2003;22:267-73.

8. Tütüncüler F, Darendeliler F, Aygün M, Hekim N. Macroprolactinemia in chidhood and adolescence: a cause of hyperprolactinemia. Turk J Pediatr 2006;48:143-7.

9. Kubo T, Furujo M, Mori S, et al. An Infant Case of Macroprolactinemia with Transient Idiopathic Central Precocious Puberty. Endocrine Journal 2007;54:825-8.

10. Herrera JL. Manejo clínico de las hiperprolactinemias. Rev Clin Esp. 2001; 201:336-8 vol.201 núm 06.

11. Torres E, Mezquita P, Muñoz-Torres M, López F, Escobar-Jimenez F. Prolactinomas y síndromes hiperprolactinémicos. Medicine 2000;8:826–34.

12. Guillam MP, Molitch ME, Lombardi G, Colao A. Advances in the treatment of Prolactinomas.Endocrine Reviews

2006;27:485–534.

13. Bevan JS, Webster J, Hburke J, Scanlon MF. Dopamine agonists and pituitary tumor shrinkage. Endocr Rev 1992;13:220-40.

14. Tyson D, Reggiardo D, Sklar C, David R. Prolactin-secreting macroadenomas in adolescents. Response to bromocriptinet herapy. Am J DisChild 1993;147:1057-61.

15. Losa M, Mortini P, Barzaghi R, Gioia L, Giovanelli M. Surgical treatment of prolactin-secreting pituitary adenomas: early results and long-term outcome. J Clin Endocrinol Metab 2002;87:3180-6.

16. Estopiñan V, Martinez JA, Formento M, López A. Convulsiones como primera manifestación de un macroprolactinoma gigante. Endocrinología y Nutrición 2001;48:26-7.

Revista Atalaya Medica nº 3 / 2013
Pág. 58-60

DIAGNÓSTICO DE DIABETES TIPO MODY A RAÍZ DE TRATAMIENTO CON HORMONA DE CRECIMIENTO

Dr. Antonio de Arriba[1] / Dra. Mercedes Domínguez[2] / Dr. Jesús Martín[1] / Dr. Luis Castaño González[3]
1. Pediatra. Hospital Obispo Polanco. Teruel
2. Pediatra. Hospital de Barbastro. Teruel
3. Hospital de Cruces. Bilbao

INTRODUCCIÓN

Bajo la denominación de diabetes se incluyen numerosas entidades clínicas distintas que se caracterizan por la presencia de hiperglucemia de forma crónica. El término MODY (Maturity-Onset Diabetes of the Young) se aplica a un grupo heterogéneo de enfermedades caracterizadas por el desarrollo de hiperglucemia no cetósica antes de los 25-35 años de edad, en pacientes generalmente no obesos[1]. Son debidas a la presencia de una mutación en heterocigosis en un gen relevante para el desarrollo y/o la función de las células pancreáticas, produciendo una alteración de los mecanismos de secreción de insulina en la célula beta pancreática. En muchas ocasiones los sujetos con diabetes tipo MODY son diagnosticados de forma errónea como afectados de diabetes tipo 1 (se cree que hasta en un 10 % de los casos) o de diabetes tipo 2 (hasta en el 2-5 %). Para su diagnóstico se necesita un alto índice de sospecha, y resulta fundamental tener en cuenta la historia familiar, la edad de aparición, el grado de hiperglucemia y la ausencia de autoanticuerpos pancreáticos[2].

CASO CLÍNICO

Se presenta una niña de 6 años remitida a la consulta de Endocrinología Pediátrica para estudio de talla baja; como antecedentes refiere un parto eutócico a las 37 semanas de edad gestacional con peso recién nacido de 2000g (-2,3 DE) y longitud 45.5cm (-1,32 DE), siendo su talla genética de 152.5 cm. En el momento de la exploración presenta un peso de 17.1 kg (-2,2 DE), con una talla de 106 cm (-2,3 DE). El estudio básico inicial resultó normal, presentando unos niveles de IGF-I e IGF-BP-3 dentro de los valores normales para su edad; únicamente destaca una glucemia basal de 107 mg/dl. En su seguimiento se objetiva disminución de la velocidad de crecimiento y disminución de la talla por debajo de -2.5 DE, por lo que según protocolo, se inicia tratamiento con hormona de crecimiento (GH). En su seguimiento, presenta una buena respuesta con aumento de velocidad de crecimiento, llegando a colocarse en su carril genético. En los controles que se le realizan, presenta glucemias basales elevadas, no superando el perfil glucémico cifras de 127 mg/dl, con ausencia de síntomas típicos de diabetes mellitus (DM), hemoglobina glicosilada 6.2% y autoinmunidad para DM-1 negativa; ante estas hiperglucemias asintomáticas, se realiza una sobrecarga oral de glucosa que presenta valores dentro de la normalidad. Ante esta alteración del metabolismo hidrocarbonado se decide suspender el tratamiento con GH durante 3 meses, con el objetivo de descartar una alteración debida a dicho tratamiento, pese a lo cual persisten glucemias basales similares. Se decide estudio de ambos progenitores realizando glucemia basal y sobrecarga oral de glucosa, presentando ambos valores dentro de la normalidad. Se realiza estudio genético de glucoquinasa obteniendo mutación en el exón 6: p. Thr-206Met, c.617C>T en heterocigosis, heredada por vía paterna (a pesar de la normalidad en las pruebas realizadas), pudiendo realizar consejo genético tanto al caso índice como al resto de la familia.

DISCUSIÓN

La hiperglucemia asintomática obliga a plantearse un diagnóstico diferencial muy amplio, ya que en estos casos aumenta la incidencia de otros tipos de diabetes, fundamentalmente la diabetes tipo MODY y la diabetes tipo 2, esta última casi exclusivamente en sujetos obesos[3] (Tabla 1 y 2). Es importante descartar otras posibles causas de hiperglucemia asintomática, como en este caso, la asociada a tratamiento con GH. El subtipo más frecuente en las primeras dos décadas de la vida es el MODY 2, cuya mutación en el gen que codifica la enzima glucoquinasa afecta a la expresión de ésta. Es considerada como el sensor glucémico de la célula beta pancreática, por lo que se incrementa el

Características	MODY	Diabetes tipo 2
Herencia	Monogénica Autosómica dominante Multigeneracional	Poligénica
Edad de comienzo	Niñez, adolescencia o adultos jóvenes	Adultos (40-60 años) Ocasionalmente adolescencia
Penetrancia	80-95%	Variable 10-40%
Contextura física	No obesos	Usualmente obesos
Síndrome Metabólico	Ausente	Usualmente presente

Tabla 1. Características clínicas de la diabetes tipo MODY y diabetes mellitus 2.

umbral mínimo para la liberación de insulina. Hasta el momento se conocen más de 200 mutaciones distintas que afectan al gen de la glucoquinasa, sin que parezca que el tipo de mutación guarde ninguna relación con el fenotipo de los pacientes[4]. También se han descrito mutaciones inactivantes de este gen en homocigosis que causan una diabetes neonatal permanente, así como mutaciones activadoras en heterocigosis que causan hipoglucemia hiperinsulinémica persistente en la infancia[5].

En las células betapancreáticas, la glucoquinasa controla la secreción y biosíntesis de insulina, regulando a nivel hepático la síntesis de glucógeno y la gluconeogénesis[6,7]. Las mutaciones en heterocigosis inactivantes en el gen glucoquinasa son las más frecuentemente relacionadas con diabetes monogénicas, mientras que las activantes se asocian con hiperinsulinemia de la infancia. Mutaciones en homocigosis se han descrito igualmente en un bajo número de casos con diabetes neonatal permanente[6,7].

Clínicamente, las mutaciones en heterocigosis en el gen glucoquinasa causan hiperglucemia leve y asintomática (100-145 mg/dL) desde el nacimiento, que tiende a empeorar muy poco con el paso de los años y suele diagnosticarse de forma accidental al realizar un análisis de sangre por otro motivo. Los niveles de HbA1c suelen estar ligeramente elevados, típicamente entre 6 y 7%[8]. Debido a la ausencia de síntomas, con frecuencia el progenitor portador de la mutación desconoce que tiene la glucemia ligeramente elevada, por lo que es importante medir la glucemia de ambos padres siempre que se atienda a un niño con hipergluce-

Cuadro	DM-1	DM-2	MODY-2	MODY-3
Edad típico al diagnóstico (años)	<30	>25	Desde el nacimiento, cualquier edad	15-45
Cetoacidosis diabética	Común	Raro	Raro	Raro
Insulinodependiente	SI	No	No	No
Historia familiar de diabetes	<15%	>50% diabetes 2 de comienzo juvenil	Familiar intolerancia a la glucosa (desconocida)	60-90%
Obesidad	Infrecuente	Común	Infrecuente	Infrecuente
Resistencia a la insulina	Infrecuente	Común	Infrecuente	Infrecuente
Anticuerpos de células ß	>90%	Negativo	Raro	Raro
Péptido C	No detectable/ baja	Normal/elevado	Normal	Normal
Tratamiento	Insulina	Metformina	Ninguno	Sulfonilurea

Tabla 2. Diabetes 1 y 2 y subtipos comunes de MODY.

mia casual. El caso presentado tiene la peculiaridad de que a pesar que el padre no presenta hiperglucemias adintomáticas, al realizar el estudio genético se demostró que era el transmisor de la mutación. Como forma positiva, es importante destacar que esta forma de diabetes tipo MODY, que además es la más frecuente en niños, no se asocia con complicaciones vasculares crónicas y no requiere tratamiento[8], por lo que presenta muy buen pronóstico tanto a corto como a largo plazo.

BIBLIOGRAFÍA

1. Thanabalasingham G, Owen KR. Diagnosis and Management of maturity onset diabetes of the young (MODY). BMJ 2011;343:d6044.

2. Tapia L, Córdoba E, Picazo B, Ranchal P. Diabetes MODY. Una causa frecuente de hiperglucemia. An Pediatr (Barc). 2008;69(6):565-7.

3. Eyzaguirre B, Merick V. Insulin resistance markers in children. Horm Res. 2009;71:65-74.

4. Stenson PD, Ball E, Howells K, Phillips A, Mort M, Cooper DN. Human Gene Mutation Database (HGMD): 2003 update. Hum Mutat. 2003;21:577-81.

5. Gloyn AL. Glucokinase (GCK) mutations in hyper and hypoglycemia: maturity-onset diabetes of the young, permanente neonatal diabetes, and hyperinsulinemia of infancy. Hum Mutat 2003;22:353-62.

6. Holmkvist J, Almgren P, Lyssenko V, Lindgren C, Eriksson KF, Isomaa B, et al. Common variants in maturity onset diabetes of the young: genes and future risk of type 2 diabetes. Diabetes 2008;57:1738--44.

7. Tam C, Ma R, Yee So W, Wang Y, Lam V, Germer S, et al. Interaction effect of genetic polymorphisms in glucokinase and glucokinase regulatory protein on metabolic traits in healthy Chinese adults and adolescents. Diabetes. 2009;58:765-9.

8. Rubio O, Argente J. Diabetes mellitus: formas de presentación clínica y diagnóstico diferencial de la hiperglucemia en la infancia y adolescencia. An Pediatr (Barc). 2012;77:344.e1-344.e16

Revista Atalaya Medica nº 3 / 2013
Pág. 61-64

ANÁLISIS BIOÉTICO DE UN CASO DE CIRUGÍA MENOR DOMICILIARIA

C. Gómez[1] / Dra. E. Carod[2] / Dr. J. Herrero[3] / Dra. S. Sebastián[4] / Dra. T. Laínez[5] / Dra. C. Thomson[6]

1. Enfermera Atención Primaria, sector Teruel. Licenciada en Antropología. Master en Bioética.
2. Médico Atención Primaria, sector Teruel. Máster en Cuidados Paliativos y Bioética.
3. Enfermero Centro Asistencial "El Pinar", Teruel. Licenciado en Psicología.
4. Médico Atención Primaria, sector Teruel.
5.- Médico Atención Primaria, sector Teruel.
6.- Médico Especialista de Digestivo del Hospital Obispo Polanco, Teruel. Máster en Bioética.

RESUMEN

Fundamento: Teruel es una provincia despoblada, envejecida y muy dispersa. Los recursos socio-sanitariosPaciente de 85 años inmovilizada, gran dependiente, con lesión excrecente hemorrágica de 2 cm de diámetro de rápida evolución y riesgo de autolesión que crea ansiedad en el entorno familiar. Domicilio en un pueblo de 100 habitantes a 1 hora de distancia del hospital. Necesita ambulancia para desplazarse, la familia expresa su deseo de no movilizarla si es posible. Buscamos alternativas siguiendo el procedimiento deliberativo para la toma de decisiones del profesor Diego Gracía y para ello revisamos tanto los medios disponibles en nuestro centro de salud como las peculiaridades de la Atención Primaria rural. La opción más optima fue la de realizar la Cirugía Menor en su domicilio.

José ha pedido cita para consultar por una lesión que presenta su madre, María, en la frente.

María tiene 85 años, antecedentes de HTA, degeneración macular bilateral, demencia moderada-severa de perfil mixto (degenerativo y por infartos lacunares múltiples). Hace seis meses sufrió una fractura de fémur por la que tuvo que ser intervenida. No ha recuperado la deambulación, aunque sí se puede apoyar y hacer la transferencia al sillón con ayuda técnica y humana. Debido a todo esto, es una paciente que nosotros calificamos como inmovilizada y gran dependiente[1]. José no necesita conocer nuestras clasificaciones, sabe bien que viven en una calle estrecha, en lo más alto del pueblo, que su madre "está mayor", que moverla es complicado y que puede solicitar con total tranquilidad que vayamos a verla a casa.

Al llegar a domicilio observamos que la paciente presenta una lesión excrecente de características hemorrágicas a nivel frontal de 1-2 cm de diámetro. Pero realmente vemos mucho más. No es la primera vez que les visitamos y conocemos la situación: la casa de María tiene demasiadas barreras arquitectónicas, que han aprendido a sortear, porque la vida se hace en el comedor que está anexo a la cocina y que mantiene una agradable temperatura, pese a que en la calle aún está helando y por eso el resto de la casa se queda fría. Pero ya se sabe, son casas de pueblo… Todo ello crea un clima amable que se presta a sentarse y hablar con José, con Antonia (la cuidadora extranjera que vive con ellos) y con María, que hace "intención de conocernos" - o al menos eso queremos creer.

Hasta ahora todo encaja en una relación médico - paciente que se ajusta bastante al modelo que la escuela Hipocrática enseñaba hace más de 25 siglos[2], en el que la relación era vertical, el médico actuaba como un buen padre buscando el beneficio del "paciente – hijo" y éste confiaba plenamente en él; todo ello muy semejante a un tipo de convivencia como la descrita. Hablamos del modelo paternalista, visto por su mejor cara, que ha estado vigente desde la Grecia clásica hasta hace apenas 30 o 40 años, pero que en los tiempos modernos, con la importancia creciente de los derechos del individuo, la libertad como valor fundamental y la aparición de nuevos modelos de atención sanitaria, varía paulatinamente orientándose hacía un modelo más autonomista, donde la opinión del paciente cuenta, y el consentimiento informado es un pilar fundamental en la relación, ya no tan vertical, entre el médico y el paciente[3].

A nuestro pueblo también han llegado los nuevos aires, y los principios de Autonomía y de Justicia no son desconocidos[4,5], pero además hay que añadir el deseo de tomar una decisión prudente para este momento, estas circunstancias y para esta paciente en concreto. Por ello, siguiendo el procedimiento

de decisión en ética clínica de Diego Gracia[6], lo primero que necesitamos es conocer bien los hechos y para eso hay que hacer un diagnóstico diferencial entre: Queratosis seborreica, Angioma senil, Granuloma piogénico, Dermatofibroma, Queratoacantoma, Carcinoma espinocelular y Carcinoma basocelular[7].

Los hechos clínicos nos orientan a realizar una interconsulta con Dermatología para valorar exéresis y un posterior análisis anatomopatológico de la lesión. Si nos quedáramos aquí, la decisión sería: solicitar dicha interconsulta y tramitar los traslados para que María acuda al hospital, que deberán hacerse en ambulancia. Cuando se lo planteamos a José, nos cuestiona si es absolutamente necesario tanto despliegue; tiene miedo que su madre se desoriente, como ocurrió durante el ingreso, cuando la operaron, y le preocupa tener que movilizar al resto de hijos que vive fuera. Además, nosotras conocemos que en el pueblo la llegada de una ambulancia siempre es mirada con recelo, que van a tener que dar muchas explicaciones… Antonia, que nació en climas cálidos, apunta además que este invierno está nevando mucho y que moverla de casa, a sus años…

Pero los hechos mandan y solicitamos la consulta, no obstante empezamos a plantearnos otros cursos de acción[8]. Mientras nos llega la cita, se inicia tratamiento y se realizan curas con ácido salicílico primero, y después solución antiséptica y apósito de gasa.

En menos de dos semanas se aprecia que la lesión evoluciona muy rápido y con carácter hemorrágico, mientras que la paciente se autolesiona produciéndose sangrados, la familia está nerviosa y, aunque siguen siendo reacios al traslado, nos apremian para que les solucionemos cuanto antes el problema. Por ello buscamos alternativas a la derivación al hospital y revisamos los medios disponibles: en nuestro centro de salud contamos con bisturí eléctrico y material suficiente, y con un compañero experto en cirugía menor. A todo esto se une el interés de todos. María (que aunque no lo verbaliza sí lo expresa con gestos), su familia y nosotros mismos en buscar una solución, hacer algo.

Dice Diego Gracia en el prólogo del libro Procedimientos de decisión en ética clínica que "…nuestra obligación, la única obligación que tenemos, es la de ser prudentes" y que "…debe exigírseles (a los clínicos) una reconocida competencia técnica, es decir, la capacidad para tomar decisiones racionales y actuar correctamente desde el punto de vista técnico y también desde el ético. La calidad de la práctica clínica no será buena si la corrección técnica no va acompañada de una correcta toma de decisiones morales por parte del personal sanitario." Insiste por eso en la importancia del proceso deliberativo para la toma de decisiones[6].

Haciendo caso de todo lo anterior llegamos a la conclusión que ese "algo" que se nos pide no es una medida que exceda nuestro cometido sino que, realizando un adecuado balance de riesgos y beneficios, entendemos que la balanza se inclina por una rápida actuación, y utilizar los medios disponibles entra dentro de nuestras obligaciones; no consideramos que sea ésta supererogatoria[9,10].

Pero antes nos ponemos en contacto con el departamento de Anatomía Patológica para, además de tramitar la manera en la que haremos el envío y escuchar su opinión sobre la práctica de la exéresis en el domicilio.

Realizamos el Consentimiento Informado poniéndonos en contacto con todos los hijos y aclarando cada una de las dudas que nos plantean. Ellos están de acuerdo y María nos mira sonriendo; con ella no podemos tener la confidencia del amigo, pero creemos que sí contamos con la confianza ganada a lo largo de varios años de relación[11]. Fijamos una fecha próxima para operarla en su casa y cuando llega el día nos trasladamos al domicilio, médico, enfermera y nuestro experto, llevando todo lo necesario.

La operamos en casa, evitando así que María se desestabilizara por tener que desplazarse durante una hora en ambulancia hasta el hospital, sin arriesgarnos a que "cogiera frío" durante el viaje. No fue necesario zarandearla para subirla a una ambulancia que no hubiese llegado hasta la puerta por las condiciones de las calles, ni fue necesario hacer pasar a los hijos por el mal rato de dar explicaciones a los vecinos.

José nos ayudó durante la intervención cuando hubo que sujetarle las manos, con la paciencia del hijo que conoce a su madre. La mesa del comedor fue una improvisada y bien provista mesa auxiliar, y la mesa de quirófano fue ese día el sofá del comedor. La intervención consistió en rebanado de la lesión con márgenes y posterior

fulguración, pautando curas posteriores con Furacín y Tulgrasun. No hubo ningún problema y todo salió bien.

Se remitió la muestra al hospital y, gracias a la actitud colaboradora del departamento de Anatomía Patológica, en pocas horas tuvimos el diagnóstico histológico: Fibroxantoma Atípico, confirmándonos además que la exéresis era completa, con márgenes libres que se aseguraron al utilizar el bisturí eléctrico para quemar la superficie. La curación fue *ad integrum*.

IR MÁS ALLÁ DE LOS HECHOS

Contamos por una parte con las peculiaridades de la asistencia de la Atención Primaria que son: asistencia, integral, integrada e integradora. Asistencia también en el domicilio. Actividades de prevención y promoción de la salud. La familia como unidad asistencial. Puerta de entrada y vínculo de unión entre niveles asistenciales. Especialistas en personas[7].

Estas características se pueden apreciar en el caso que presentamos, pero damos un paso más para analizar cómo la realización, de manera excepcional, de un acto quirúrgico fuera de un hospital, puede verse como una búsqueda de la excelencia profesional, (artículo de Gafo, J en[10] al ir más allá de la valoración (clínica) positivista del hecho en sí, y la correcta ejecución de la técnica para ofrecer, no sólo una buena solución, sino, si podemos, la mejor solución al problema.

La decisión de realizar la intervención en el domicilio de María fue, por tanto, la mejor opción: además de beneficiar a la paciente y a su familia, fue óptima en cuanto al manejo de recursos, pues evitó gastos de traslado, ingreso, etc; y también lo fue respecto a promover la unión entre niveles asistenciales, pero manteniendo siempre en el centro a las personas a las que se atendía, respetando igualmente los principios de:

Autonomía: Se realizó el consentimiento informado y se respetaron los deseos de la familia y la paciente[12]. Beneficencia: En todo momento se balanceó el beneficio de atenderla en su casa frente al riesgo de posibles complicaciones (que fueron previstas y controladas) y las cargas (objetivadas por las lesiones que María se producía) que suponía la espera. No Maleficencia: Se evitaron incomodidades y trastornos relacionados con un traslado innecesario y no deseado. Justicia: Se hizo un correcto uso de los medios disponibles, optimizando los recursos sanitarios.

La narración detallada de este suceso es necesaria para entender cómo se plantea la resolución del conflicto, esto es, teniendo en cuenta no sólo la (posible) patología que nos llevaba a poner en marcha unas medidas estandarizadas de actuación, sino también el intento de dar una respuesta desde el conocimiento de las circunstancias concretas que rodean el problema. Deliberamos teniendo en cuenta, además de los principios fundamentales de la bioética, las consecuencias de seguir el trámite habitual o proponer, en cambio, una vía de acción intermedia y negociada[2], siempre desde la prudencia y valorando en cada momento los riesgos, las cargas y los beneficios.

CONCLUSIONES

Creemos que este caso es representativo de como situaciones donde la decisión parece sólo "clínica" precisan para ser prudentes de un análisis de las particularidades que suponían para una familia dispersa, un ingreso o varios traslados al hospital complicados por: la localización de la vivienda y la distancia, las malas condiciones meteorológicas (nieve) y el impacto emocional que supone en el entorno rural salir en ambulancia.

Balanceamos el beneficio-riesgo, contamos con el factor tiempo como elemento a favor de la temprana realización en domicilio cumpliendo así con la "lex artis", logrando una resolución efectiva y eficiente que optimizó recursos, respetando así los principios de Justicia, Autonomía y Beneficencia.

BIBLIOGRAFÍA

1. Gaspar Escayola, JI, et al. Programa de atención a enfermos crónicos dependientes del Gobierno de Aragón. : Gobierno de Aragón. Departamento de Salud y Consumo.
2. Gracia Guillén D. Fundamentos de bioética. 3ª ed. Madrid: Triacastela; 2008.
3. Gracia Guillén D. Ciclo de conferencias sobre Responsabilidad, en la fundación Juan March. 1990.
4. Gracia Guillén D. Como arqueros al blanco. Estudios de bioética. Madrid: Triacastela; 2004.
5. Beauchamp TL, Childress JF. Principles of biomedical ethics. 3th ed. New York ; Oxford: Oxford University Press; 1989.
6. Gracia Guillén D. Procedimientos de decisión en ética clínica. 2ª ed. Madrid: Triacastela; 2007.

7. Martín Zurro A, Cano Pérez JF, Ciurana Misol R. Atención primaria: conceptos, organización y práctica clínica. 6a ed. Madrid, etc.: Elsevier; 2008.

8. Gracia Guillén D, Júdez Gutiérrez J. Ética En La Práctica Clínica. Madrid: Triacastela; 2004.

9. Ferrer J, Alvarez JC. Para fundamentar la bioética: Teorías y paradigmas teóricos en la bioética contemporanea. 1ª ed. Bilbao: Desclee de Brouwer, S.A.; 2003.

10. Couceiro A. Ética En Cuidados Paliativos. Madrid: Triacastela; 2004.

11 Laín Entralgo P. Sobre la amistad. Madrid: Revista de Occidente; 1972.

12. Altisent Trota R, Martín Espíldora MN, Serrat Moré D. Ética Y Medicina De Familia; 2000.

Revista Atalaya Medica nº 3 / 2013
Pág. 65-68

NEUMOENCÉFALO TRAUMÁTICO

Dr. Emilio Carlos López Soler / Dr. Antonio Martínez Oviedo / Dra. María José Borruel Aguilar
Servicio de Urgencias . Hospital Obispo Polanco. Teruel

INTRODUCCIÓN

El término neumoencéfalo hace referencia a la entrada de aire en la cavidad craneal. La mayoría de las veces se debe a traumatismos o son iatrogénicos. También es relativamente común en determinadas intervenciones neuroquirúrgicas u otorrinolaringológicas como cirugías de la base del cráneo, hipofisaria, paranasal, oído medio, evacuación de hematomas subdurales crónicos, en relación a microorganismos productores de gas, portadores de válvulas de derivación e incluso originarse de forma espontánea[1].

La mayoría de las veces son asintomáticos y se resuelven con tratamiento conservador, de forma espontánea y por reabsorción del aire por el espacio subaracnoideo. En ocasiones más graves pueden producir efecto masa y desplazamiento de estructuras por la hipertensión intracraneal desarrollada, lo que conlleva deterioro neurológico que precisará actitud quirúrgica, es el denominado neumoencéfalo a tensión.

CASO CLÍNICO

Paciente varón de 69 años de edad que ingresa en nuestro servicio de urgencias tras haber sufrido accidente de tráfico por colisión frontal con el vehículo que conducía, quedando atrapado por las extremidades inferiores teniendo que ser extraído por los bomberos. No pérdida de conciencia. A su llegada a nuestro servicio se encuentra consciente y orientado, con Glasgow 15. Constantes vitales en rango de normalidad. A la exploración presenta herida incisocontusa a nivel malar y pared lateral de la órbita izquierda, dolor y deformidad a nivel del codo izquierdo con herida incisocontusa con sangrado en sábana, dolor y deformidad en la mano y muñeca izquierda con herida en zona cubital y dolor

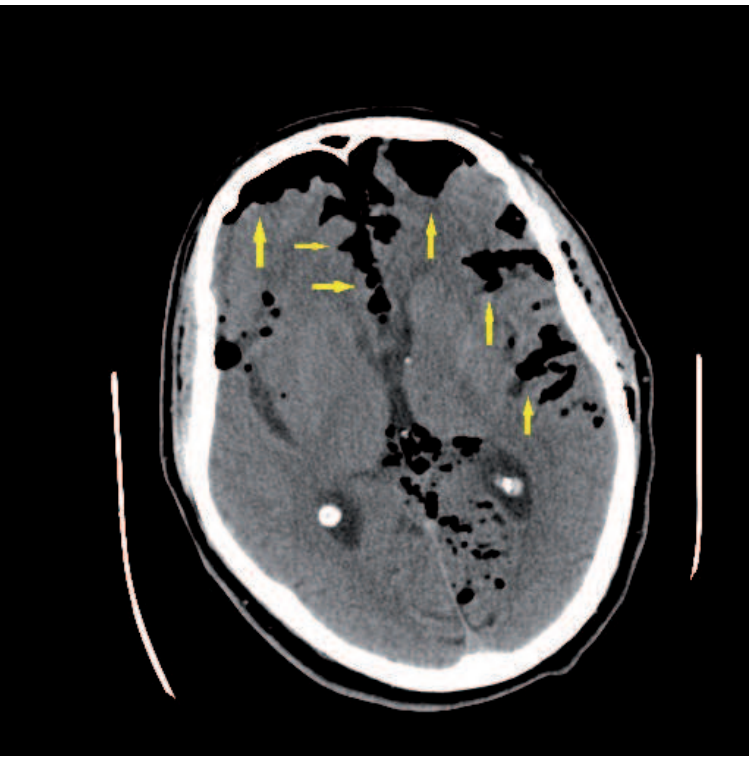

Fig. 1. TAC cerebral donde se observa el neumoencéfalo delimitado por las flechas amarillas.

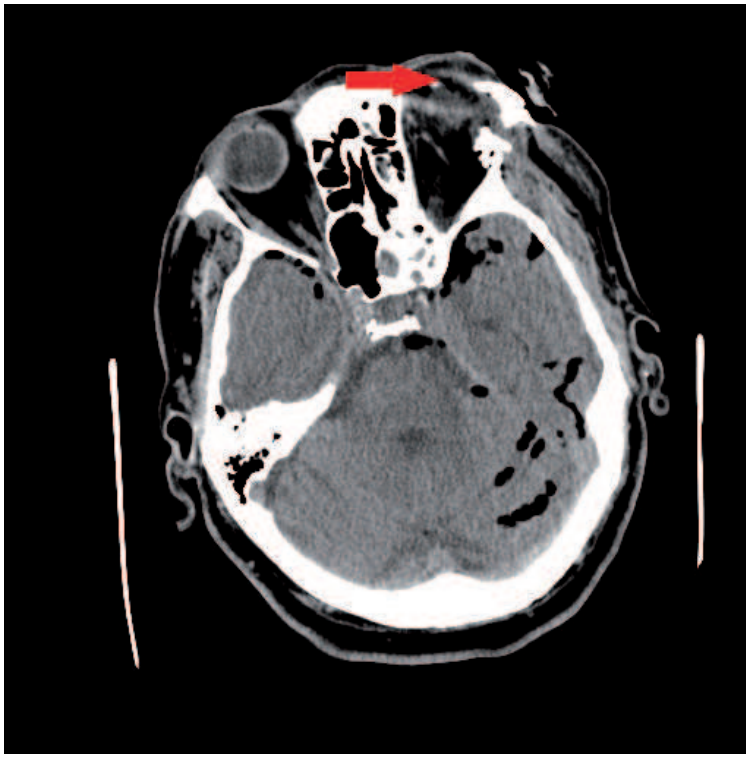

Fig. 2. TAC cerebral donde se observa el estallido del globo ocular izquierdo (flecha roja).

y deformidad a nivel de la meseta tibial izquierda sin déficits neurovasculares. En la analítica de sangre realizada con posterior control de hematocrito no se observan hallazgos relevantes. En el estudio radiológico simple se halla fractura de meseta tibial izquierda, fractura compleja abierta de grado I del codo izquierdo, fractura articular del tercer metacarpiano izquierdo y fractura bimaleolar del tobillo derecho. En TAC cerebral y de macizo facial aparecen los siguientes hallazgos: neumoencéfalo extenso, preferentemente frontobasal (Fig. 1); no hay evidencia de colecciones hemáticas intra o extraaxiales ni alteraciones densitométricas significativas en el parénquima encefálico; línea media conservada; sistema ventricular de aspecto conservado; estallido del globo ocular izquierdo (Fig. 2); hematoma palpebral y frontoorbitario izquierdo; resto del contenido orbitario sin particularidades; fracturas múltiples en el macizo facial y base del cráneo; fractura frontal izquierda a nivel del techo de la órbita con afectación de senos frontales y celdillas etmoidales; fractura conminuta de la pared externa de la órbita izquierda; fractura de la base del seno esfenoidal, ocupado por material hemático al igual que la casi totalidad de las celdillas etmoidales y el seno frontal izquierdo; fractura del arco cigomático izquierdo; nivel hidroaéreo en el seno maxilar izquierdo; enfisema subcutáneo con múltiples burbujas de aire en ambos espacios parafaríngeos; enfisema subcutáneo y hematoma de partes blandas en región frontotemporal izquierda. La ecografía abdominal realizada no mostró líquido libre ni ningún otro hallazgo patológico.

Durante su estancia en nuestro servicio permaneció hemodinámicamente estable en todo momento sin precisar tratamiento vasoactivo. Se administró dosis de vacuna antitetánica, gammaglobulina antitetánica y profilaxis antibiótica con amoxicilina-clavulánico, aparte de tratamiento analgésico y sueroterapia intravenosa. Se procedió a la inmovilización de las fracturas y se trasladó a la UCI de Traumatología del hospital de referencia. A su llegada persiste estabilidad hemodinámica. Por parte del servicio de Oftalmología se realizó enucleación del ojo izquierdo. El servicio de Cirugía Oral y Maxilofacial realizó tratamiento quirúrgico de las fracturas del macizo facial. En planta de Traumatología se realizó control evolutivo de las fracturas de extremidades. En cuanto al neumoencéfalo que presentaba fue valorado por el servicio de Neurocirugía quien mantuvo actitud expectante y tratamiento conservador.

DISCUSIÓN

La presencia de aire en la cavidad craneal recibe la denominación de neumoencéfalo y, generalmente, precisa de la presencia de una solución de continuidad a través del cráneo e incluso de las meninges, ya que el aire acumulado puede serlo epidural, subdural, subaracnoideo, intraparenquimatoso o intraventricular[1]. Se denomina neumoencéfalo propiamente dicho cuando el aire se acumula fuera del parénquima cerebral y neumatocele o aerocele cuando la localización es intraparenquimatosa[2-4]. La primera descripción de un neumoencéfalo se realizó sobre los hallazgos de una autopsia, atribuyéndose a Chiari en 1884[2]. Posteriormente, Stewart en 1913 y Luckett en 1917 describieron la apariencia radiológica de un neumoencéfalo traumático intraventricular[2,5,6].

La etiología del neumoencéfalo puede ser muy variada: iatrogénica (postquirúrgica, tras procedimientos invasivos), tumoral por invasión ósea de tumores, traumática y otras (microorganismos productores de gas, barotrauma, espontáneo...)[1]. La presencia de aire intracraneal tras un traumatismo es un signo de fracturas que atraviesan las partes neumatizadas de la base del cráneo[2]. Lo más frecuente es la afección del seno frontal produciéndose la acumulación aérea en el espacio subdural[2]. En el caso del neumoencéfalo traumático hay que tener en cuenta el tiempo transcurrido desde el traumatismo hasta la realización de la TAC cerebral, ya que cuanto antes se examine al paciente mayor es la probabilidad de detectarlo[2]. La acumulación del aire sucede en las primeras 24 horas tras el traumatismo[2,7-9]. Steudel[2,9,10] propuso el término de neumoencéfalo traumático agudo para diferenciar los casos producidos a las pocas horas del traumatismo de los de aparición tardía. El neumoencéfalo en pacientes con traumatismo craneoencefálico (TCE) no empeora el pronóstico y el control evolutivo no ha de ser diferente al de pacientes con TCE sin él[2]. Entre los TCE con neumoencéfalo, los derivados de fracturas de cráneo laterobasales son más graves que los derivados de fracturas frontobasales o fracturas deprimidas[2,9,10]. González Tortosa

el al[11] presentaron en 1996 un caso de neumoencéfalo traumático agravado por un tratamiento en cámara hiperbárica.

El diagnóstico se basa en la realización de TAC cerebral, en la cual se observa la localización del aire intracraneal. De hecho, la incidencia de los neumoencéfalos traumáticos varía entre un 0.2% y un 13.2% antes de la era de la TAC y un 0.44% a un 9.7% tras la utilización de la misma[2]. Aunque el diagnóstico puede ser realizado con radiología simple, el método diagnóstico de elección es la TAC, capaz de demostrar pequeñas cantidades de aire (hasta 0.5 cm^3)[2]. Desde el punto de vista radiológico en la TAC el neumoencéfalo aparece como una zona de baja densidad rodeada de un anillo hiperdenso que es un artefacto producido por el brusco cambio en el valor de la atenuación radiológica entre el aire y el parénquima cerebral circundante[2,7,12]. Un hallazgo radiológico de complicación del neumoencéfalo es el denominado signo de Monte Fuji, consistente en una separación y compresión de los lóbulos frontales con un ensanchamiento del espacio interhemisférico y subdural dando la punta de ambos lóbulos la apariencia de dicho monte[1,13], lo cual, junto con la presencia de pequeñas burbujas aéreas en los espacios cisternales subaracnoideos, son indicativos de neumoencéfalo subdural a tensión[2,14-16].

En cuanto a la clínica hay que destacar que el neumoencéfalo puede cursar de forma asintomática ya que pequeñas cantidades de aire pueden pasar desapercibidas y ser absorbidas por el espacio subaracnoideo. En otras ocasiones la clínica puede ser vaga e inespecífica, presentando síntomas como cefalea, náuseas, vómitos, letargia, alteraciones del nivel de conciencia y meningismo[1,17]. Una complicación grave del neumoencéfalo es el acumulo de aire a tensión en el espacio subdural, recibiendo entonces el nombre de neumoencéfalo a tensión. Esta situación debe sospecharse ante un cuadro clínico de hipertensión intracraneal en un paciente con neumoencéfalo[2].

Respecto al tratamiento del neumoencéfalo, en la mayoría de las veces éste debe ser conservador, con control evolutivo clínico y radiológico. Markham recomienda el uso de antibioterapia profiláctica[2,18], pero el riesgo de padecer complicaciones infecciosas como la meningitis es mayor sólo si existe fístula del líquido cefalorraquídeo (LCR)[2,19,20]. Si ocurre, el germen causal más frecuente es el neumococo que usualmente responde rápidamente a la antibioterapia, pero si se utilizan los antibióticos de forma profiláctica se aumenta la posibilidad de desarrollar meningitis por bacilos gram negativos de tratamiento más difícil[2]. Así, la tendencia general es evitar el uso profiláctico de antibióticos aun en el caso de presencia de fístula de LCR y tratar agresivamente los síntomas de meningitis si se producen[2,20]. El tratamiento quirúrgico con drenaje del neumoencéfalo y la reparación del punto o solución de continuidad está reservado para el neumoencéfalo a tensión.

BIBLIOGRAFÍA

1. González Bonet LG, Goig Revert FA, Rodríguez Mena R, Barcia Mariño C. Neumoencéfalo a tensión tras herida en cuero cabelludo en portadora de válvula de derivación ventrículo-peritoneal: caso clínico y revisión de la literatura. Neurocirugía 2009; 20: 152-158.
2. Prieto González A, Bollar Zabala A, Gelabert González M, García Allut A. Neumoencéfalos traumáticos agudos. Neurocirugía 1991; 2: 43-46.
3. Bhimani S, Viraponse CH, Sabshin JK. Intracerebral pneunatocele: CT findings. Radiology 1985; 154: 111-114.
4. Mendelson DB, Hertzanu Y. Intracerebral pneumatoceles following facial trauma: CT findings. Radiology 1985; 154: 115-118.
5. Luckett WH. Air in the ventricles of the brain following fracture of the skull. Surg. Gynec. Obstet. 1917; 24: 362.
6. Stewart WH. Fracture of the skull with air in the ventricles. Am J. Roentgenol 1913; 1: 83-87.
7. Lundsford LD, Maroon JC, Sheptak PE. Subdural tension pneumocephalus. J. Neurosurg. 1979; 50: 525-527.
8. Nolla J, Balaguer E, Carrasco G. Neumoencéfalos: etiología, significado patológico y diagnóstico. A propósito de 13 observaciones. Neurología 1989; 4: 12-18.
9. Steudel WI, Hacker H. Prognosis, incidence and management of acute traumatic intracranial pneumocephalus: a retrospective analysis of 49 cases. Acta Neurochir. (Wien) 1986; 80 (3-4): 93-99.
10. Steudel WI, Hacker H. Acute intracranial pneumocephalus : prognosis and management: a retrospective analysis of 101 cases. Neurosurg. Rev. 12 (Suppl.): 125-126; 1989.
11. González Tortosa J, Mendoza Roca A, Poza Poza M. Neumoencéfalo postraumático agravado por tratamiento en cámara hiperbárica. Neurocirugía 1996; 7: 126-128.

12. Osborn AG, Daines JH, Wing SD. Intracranial air on computerized tomography. J. Neurosurg. 1978; 48: 355-359.

13. Michel SJ. The Mount Fuji sign. Radiology 2004; 232: 449-450.

14. Ishiwata Y, Fujitsu K, Sekino T. Subdural tension pneumocephalus following surgery for chronic subdural hematoma. J. Neurosurg. 1988; 68: 58-61.

15. Monajati A, Cotanch WW. Subdural tension pneumocephalus following surgery. J. Comput. Assist. Tomogr. 1982; 6: 902-906.

16. Pop PM, Thomson JR, Zincke DE. Tension pneumocephalus. J. Comput. Assist. Tomogr. 1982; 6: 894-901.

17. Markham JW. The clinical features of pneumocephalus based upon a survey of 284 cases with report of 11 additional cases. Acta Neurochir (Wien) 1967; 16: 1-78.

18. Markham JW. Pneumocephalus. En Handbook of Clinical Neurology. Injuries of the brain and Skull. (Vinken PJ, Bruyn GW, eds.). Vol 24, pp.: 201-203. New York: American Elsevier Publishing Co. 1976.

19. North JB. On the importance of intracranial air. Br. J. Surg. 1971; 58: 826-829.

20. Tenney JH. Bacterial infections of the central nervous system in Neurosurgery. Neurologic Clinics 1986; 4: 91-114.

Revista Atalaya Medica nº 3 / 2013
Pág. 69-72

PUBERTAD PRECOZ SECUNDARIA A HIPERPLASIA SUPRARENAL CONGENITA

Dr. Carlos Hernández Ávila[1] / Dr. Marcelo Cobos Cobos[1] / Dr. Antonio de Arriba Muñoz[2] / Dr. Jesús Martín Calama[2]
1. Medicina Familiar y Comunitaria. Hospital Obispo Polanco. Teruel
2. Servicio de Pediatría. Hospital Obispo Polanco. Teruel

INTRODUCCIÓN

La Hiperplasia suprarrenal congénita (HSC), engloba un grupo de trastornos enzimáticos de la glándula suprarrenal que conlleva a una alteración en la síntesis de cortisol y aldosterona, con acúmulo de precursores androgénicos, siendo el primero un hecho común a todo este conjunto de enfermedades hereditarias de carácter autonómico recesivo, que supone un trastorno en la esteroidogénesis suprarrenal por déficit enzimático, que en función del mismo puede presentarse en cinco formas clínicas, que varían de severa a moderada, dependientes de su alteración genética, presentando en la forma severa o clásica un déficit completo cuyas manifestaciones clínicas se inician en la época fetal, a diferencia de la forma moderada o no clásica cuyo déficit es parcial y sus manifestaciones clínicas se pueden presentar en la infancia y/o adolescencia.

El déficit enzimático mas frecuente es el de 21 hidroxilasa (90-95%), cuya incidencia en la forma clásica es de 1:10000 a 1:15000 RN, y en la no clásica o tardía 1: 1000 RN. La frecuencia de portadores en la forma clásica es de 1:50 y para la no clásica o tardía es de 1: 15, siendo esta última una de las enfermedades leves autosómica de mayor frecuencia en el humano[1-4].

CASO CLÍNICO

Niña de 6 años de edad, que fue remitida por su Pediatra de Atención Primaria tras objetivar en la revisión la aparición de pubarquia aislada, sin desarrollo mamario ni presencia de vello axilar. Antecedentes familiares: talla del padre 170 cm; talla de la madre 160 cm. Talla genética: 158.5 cm. Antecedentes personales: gestación sin complicaciones y parto a las 39 semanas, 3080 g y longitud 48,5 cm. Apgar 9-10. Screening neonatal sin alteraciones. Desarrollo psicomotor correcto.

Al llegar a la consulta, con 6 años[8/12] presenta una talla de 125.8 cm (p75) y un peso 23.8kg (p50), con IMC: 15.23. Se observa un clítoris discretamente agrandado, acné no desarrollo mamario y presencia de vello en labios mayores. Presenta una velocidad de crecimiento aumentada en los últimos 9-12 meses. La edad ósea es de 10 años. Se realiza estudio analítico hormonal destacando la presencia de una 17 hidroxiprogesterona de 9.86 ng/mL, androstendiona 2.31 ng/mL, S-DHEA 1.64 ug/mL, ACTH 5 pg/mL y Cortisol basal 14.32 ug/dl Cortisol a los 60 minutos 22.64 ug/dl, ante la sospecha de hiperplasia suprarrenal no clásica se inicia tratamiento con hidroaltesona a las dosis habituales y se realiza estudio genético con la presencia de déficit de 21 hidroxilasa debido a las mutaciones: El resultado del estudio genético presenta mutaciones puntuales: p.Gln319Stop (antes Gln318Stop) y p.Val282Leu (antes Val281Leu), ambas en heterozigosis.

La mutación puntual pGln319Stop es de tipo severo y ha de tenerse consideración para el consejo genético. Se ha realizado en la paciente un estudio complementario que confirma que se trata de un aleolo clásico severo que no presenta duplicación del gen funcional.

A los 7 años[4/12] se objetiva inicio de botón mamario en la exploración física, sospechando una pubertad precoz que es confirmada analíticamente, por lo que se decide asociar tratamiento con análogos de LHRH. Posteriormente presenta una buena evolución, consiguiendo frenar el adelanto en la edad ósea en relación con su edad cronológica, se normalizaron las cifras de 17 OHP y desapareció el botón mamario.

DISCUSION

La HSC engloba 5 déficit enzimáticos que alteran la síntesis de cortisol y aldosterona junto con un acúmulo de andrógenos produciendo un gran espectro clínico, por tanto 5 formas de manifestación clínica (Fig. 1).

- 11-β-hidroxilasa.

- 3-β-hidroxiesteroide deshidrogenasa.
- 17-alfa-hidroxilasa/17-20 liasa.
- STAR (steroidogenic acute regulatory protein)[3].

Las enzimas que intervienen en los primeros pasos de esta síntesis hormonal, son comunes en la esteroideogénesis gonadal y adrenal, expresándose en sus respectivas glándulas, mientras que las enzimas de la fase final se expresan únicamente en la glándula adrenal[2]. Es por este hecho, que como observamos en nuestro caso, la hiperestimulación hormonal producida por el déficit enzimático de 21 puede activar el eje de las hormonas sexuales, provocando un inicio del gonadostato y de la pubertad a una edad temprana.

El déficit mas frecuente de HSC es la de la enzima 21-a-hidroxilasa en 95% de casos. Presenta 3 características fundamentales:

Insuficiencia suprarrenal o adrenal, pérdida de sal, e hiperandrogenismo que derivan directa e indirectamente de la incapacidad de transformar 17 OH progesterona en 11 desoxicortisol en la zona fasciculada, lconduciendo a un déficit en la secreción de cortisol y por otro lado de progesterona en desoxicorticoesterona en la zona glomerular, lo que conlleva a un déficit en la secreción de aldosterona[2].

El déficit de cortisol estimula la adrenocorticotropa a nivel hipofisiario que a su vez es estimulado por la hormona liberadora de corticotropa del hipotálamo, para estimular a la glándula suprarrenal, creándose un círculo vicioso que conlleva a la acumulación de 17 OH progesterona, andostendiona, testosterona y de sus metabolitos respectivos. (Precursores androgénicos) (Fig. 1).

La deficiencia de esta enzima presenta diversas formas clínicas en función de la severidad de las mutaciones; las severas son denominadas forma clásica y actualmente son diagnosticadas

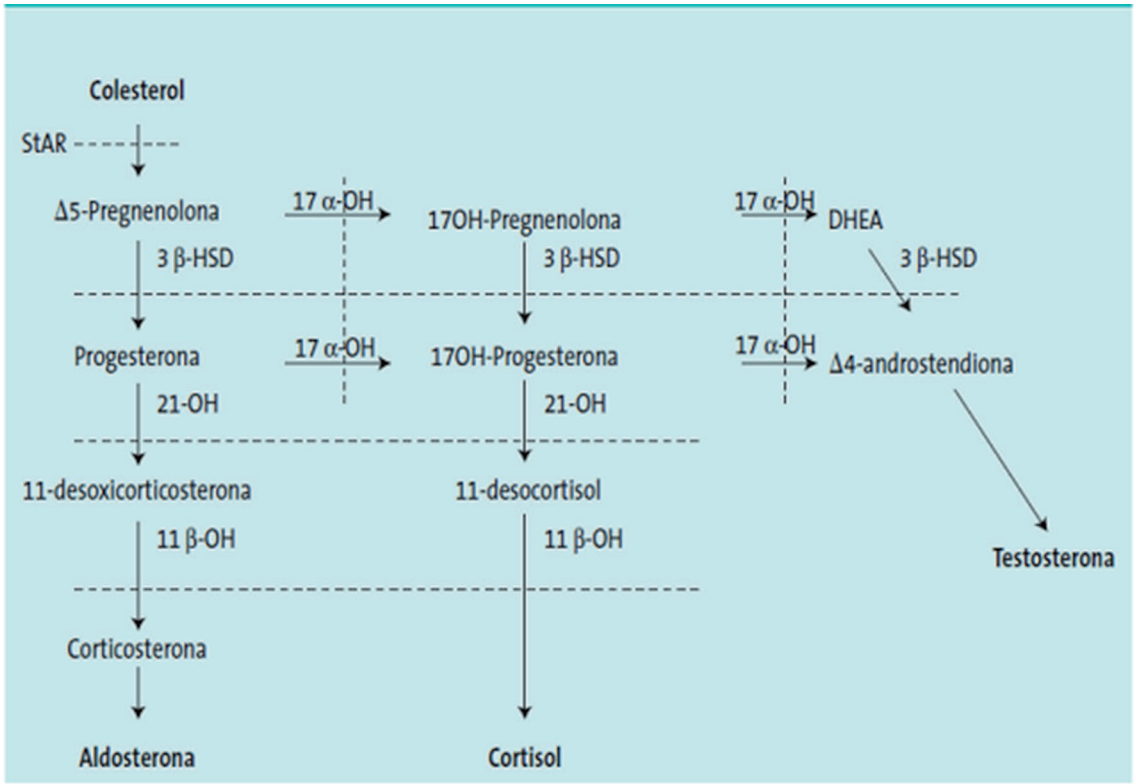

Fig. 1. Esteroidogénesis suprarrenal.

3β-HSD: 3 β Hidroxiesteroide deshidrogenasa

21-OH: 21 Hidroxilasa

11 β -OH: 11 β Hidroxilasa

17α-OH: 17α hidroxilasa

mediante el screening neonatal en algunas Comunidades Autónomas, como en el caso de la Comunidad de Aragón; las formas leves-moderadas (no clásicas o tardías) pueden pasar desapercibidas durante la infancia, pudiendo ponerse de manifiesto en la prepubertad, mediante la aparición de una adrenarquia prematura, por el hiperandrogenismo que se produce. Los síntomas mas frecuentes son pubarquia prematura, piel grasa, acné, aceleración de la velocidad de crecimiento y de la edad ósea con afectación variable de la talla adulta y en las niñas una moderada hipertrofia del clítoris[1,3,4].

El diagnóstico hormonal del déficit del 21-hidroxilasa se basa en la demostración de niveles elevados de la 17 OHP. En las formas con pérdida de sal, la renina plasmática está elevada y la relación aldosterona/renina está siempre descendida. En las formas no clásicas el bloqueo es menos severo y la acumulación de 17-OHP puede ser muy variable siendo aconsejable la realización de un test de ACTH en el que se demuestre la elevación de los niveles pico de 17-OHP por encima de 10-20 ng/ml.[3,4].

El gen responsable del déficit de 21-hidroxilasa se denomina CYP21A2, se localiza en el brazo corto del cromosoma 6p21.3, en la región III del sistema HLA. El estudio familiar permite realizar el diagnostico de portadores o de formas no clásicas oligosintomáticas y/o cripticas y realizar un estudio genético a la familia[4].

La correlación genotipo/fenotipo en el déficit de 21-hidroxilasa es muy intensa, ya que la severidad de los signos clínicos deriva directamente del grado de déficit enzimático, el cuál a su vez está determinado por el tipo de afectación molecular del gen CYP21A2[3] .

En nuestro caso, se detectó clínicamente una pubarquia prematura, acné, aceleración del crecimiento y de la edad ósea e hipertrofia moderada del clítoris, confirmándose analíticamente cifras elevadas de 17 OHP, confirmando su diagnóstico de HSC forma no clásica mediante el estudio genético.

El tratamiento de elección en los casos en que se precise es la hidrocortisona, por ser mas fisiológico, presentar una corta vida biológica, y minimizar los efectos secundarios. La dosis diaria total de hidrocortisona es de 15ug/m^2/día. El buen control terapéutico durante la infancia es fundamental para asegurar un crecimiento correcto, un desarrollo puberal normal y una ausencia de complicaciones a largo plazo.

Se define como pubertad precoz la aparición de caracteres secundarios, a una edad no fisiológica, y a una edad cronológica inferior a -2,5 DS de la media para la población de referencia, antes de los 8 años en niñas y de los 9 años en niños[5-8].

Estos cambios físicos de la pubertad en forma temprana, y su impacto psicológico en el niño y la familia, producto de la aceleración del crecimiento y maduración ósea, con fusión temprana de las epífisis y en ocasiones, una talla adulta baja[9] obliga a diagnosticar de forma temprana para realizar una correcta valoración.

Cuando el inicio de la pubertad se presenta a una edad límite, entre los 8-9 años en las niñas y 9-10 en los niños se habla de pubertad adelantada[5]. Aunque estrictamente este cuadro no pueda considerarse patológico, puede tener repercusiones negativas en la talla final y en las consideraciones sociales, y su manejo terapéutico es semejante a la pubertad precoz verdadera[5, 10].

Es necesario conocer si el inicio de la pubertad es debido a la activación o no del eje hipotálamo-hipofisiario-gonadal, lo que determina si se trata de Pubertad Precoz Central o Verdadera o si estamos frente a una Pubertad Precoz Periférica o Pseudopubertad Precoz respectivamente, para su manejo y tratamiento adecuado[5,7,9,10]. Se requiere realizar un diagnóstico etiológico adecuado y en ocasiones, como ocurre en nuestro caso, una hiperproducción androgénica establecida en el tiempo, puede ser la causante de la puesta en marcha del gonadostato.

La hiperplasia suprarrenal congénita es una entidad rara, aunque es necesario adquirir unos conocimientos mínimos para poder identificarla en la consulta. Además, cuando tenemos diagnosticado a un paciente, no debemos olvidar que puede presentar otras alteraciones, por lo que no debemos “bajar la guardia” y se debe ser minucioso en la exploración, como ha ocurrido con el caso clínico que se presenta.

BIBLIOGRAFÍA

1. Labarta Aizpún JI, De Arriba Muñoz A, Fernández Longáz A. Hiperplasia suprarenal congénita. Protoc diagn ter pediatr. 2011;1:117-28.

2. Miras M., Lagucik A., Zamarbide A.. Hiperplasia adrenal congénita, Monografía. http://www.clinicapediatrica.fcm.unc.edu.ar/biblioteca/revisiones_monografias/main_biblioteca_revisiones.htm

3. Labarta J.I. , Bello E., Fernandez A., Mayayo E. Hiperplasia suprarrenal congénita: diagnóstico, tratamiento y evolución a largo plazo. Endocrinol Nutr. 2004;51:359-73. - vol.51 núm 06.

4. Soriano Guillén L., Velázquez de Cuéllar Paracchi M. Hiperplasia suprarrenal congénita, Unidad de Endocrinología Infantil. Servicio de Pediatría. Fundación Jiménez Díaz. Madrid. Pediatr Integral 2007;XI(7):601-610.

5. Pérez López A.M., Prieto Salcedo M.L. Protocolos de Endocrinología. Trastornos de la Pubertad. Centro de Salud de Sabugo. Avilés. Asturias. Centro de Salud de Llanes-Ribadedeva. Llanes. Asturias. BOL PEDIATR 2006; 46: 265-272.

6. Hayes Dorado J.P., Revista de la Sociedad Boliviana de Pediatría, Rev. bol. ped. v.49 n.2 La Paz 2010.

7. Cañete Estrada R. Pubertad precoz: clasificación, clínica y diagnóstico. Unidad de Endocrinología Pediátrica y Crecimiento. http://www.sepeap.org/imagenes/secciones/Image/_USER_/PNC_pubertad_precoz_clasificacion.pdf

8. Ibáñez Toda L. Pubertad precoz y adelantada en niñas. AEPap ed. Curso de Actualización Pediatría 2010. Madrid: Exlibris Ediciones; 2010. p.45-54.

9. Castro Feijóo L. Pombo M. Pubertad precoz. An Pediatr Contin. 2006;4(2):79-87.

10. Vargas F., Vargas F, Fuentes MA, Lorenzo L, Marco MV, Martínez-Aedo MJ, Ruiz R. Pubertad precoz. Protoc diagn ter pediatr. 2011;1:193-204.

Revista Atalaya Medica nº 3 / 2013
Pág. 73-74

HEMORRAGIA RENAL ESPONTÁNEO O SD DE WÜNDERLICH

Dr. Carlos Hernández Ávila[1] / Dr. Marcelo Cobos Cobos[1] / Dr. Julien Caballero Castro[2] / Dr. Javier Lerín Sanchez[2]
1. Servicio de Urgencias. Hospital Obispo Polanco. Teruel
2. Servicio de Medicina Interna. Hospital Obispo Polanco. Teruel

INTRODUCCIÓN

La hemorragia renal a nivel de espacio subcapsular y perirrenal espontánea o retroperitoneal , de origen no traumático conocida también por síndrome de Wünderlich es una entidad rara, y de gran importancia, además de urgente, puede poner en peligro la vida ya que conlleva a una colección hemática brusca en la fosa renal[1,2]. Fue descrito por primera vez por Bonet en 1700 y, posteriormente, en 1856, Wünderlich hizo la primera descripción clínica, denominándolo "apoplejía espontánea de la cápsula renal". Coenen, en 1910, presentó una serie de 13 casos y utilizó por primera vez la denominación de Síndrome de Wünderlich. Es un hallazgo poco frecuente, que puede pasar inadvertido inicialmente por su localización retroperitoneal[3]. Caracterizado por dolor lumbar o de flanco de inicio brusco, tumoración lumbar palpable y signos y síntomas de shock hipovolémico. (tríada de Lenk) , que se presenta con mayor frecuencia en varones entre la 2ª y la 7ª década de la vida[4].

De etiología variada, más de 50% de los casos corresponde a patología tumoral y el adenocarcinoma es la causa más frecuente dentro de los tumores malignos, seguido del angiomiolipoma como causa de tumor benigno, siendo este último con el carcinoma de células renales, la causa más frecuente de origen urológico. Otras causas menos frecuentes son las vasculares y otras menos comunes como infecciones, abscesos, hidronefrosis, transtornos de la coagulación, discrasias sanguíneas, tratamiento con anticoagulantes, enfermedades sistémicas, vasculitis sistémica o de origen local, como aneurismas de aorta abdominal, riñón, ruptura de quistes renales, glándula suprarrenal y otros órganos retroperitoneales, que en muchas ocasiones implica el manejo quirúrgico de urgencia, con nefrectomía o evacuación de hematoma, que se asocia a una alta morbimortalidad aunque está descrito el manejo médico.

El diagnóstico clínico es difícil, se realiza principalmente por técnicas de imagen[4,5]. cuyo método de elección es Tomografia Computarizada (TC), siendo la Resonancia Magnética su alternativa y la angiografía en caso de patología vascular.

CASO CLINICO

Paciente de 78 años de edad, con antecedentes de Infección del Tracto Urinario (ITU), de repetición desde hace 4 meses, con 2 urocultivos positivos multiresistentes, último episodio de ITU hace 1 mes, que acude al hospital remitido por su Médico de Atención Primaria por presentar sospecha de tumor renal en ultrasonido, dolor lumbar izquierdo de baja intensidad, acompañado de fiebre, astenia, anorexia y pérdida de peso de 5 kg en el último mes. A su ingreso estaba hemodinámicamente estable, con marcada palidez cutaneomucosa, dolor de leve intensidad a nivel de costado izquierdo de forma constante, sin otros signos de interés. La analítica al ingreso presentaba marcada anemia con cifras de Hb 7.8, Hto 22.6, con descenso de estas cifras a las 24 horas Hb 6.9 y Hto 20, que responde de forma adecuada a la transfusión de concentrado de hematíes en su estancia hospitalaria. En analíticas de control por su MAP, se objetivan glucemias 215 a 351, Hb glicosilada 9.6, reactantes de fase aguda elevado: Ferritina 895, VSG 98, hiperfibrinogemia intenso, y anemia no filiada Hb 9.4, Hto 27.2 ferritina 1690, con monocitosis persistente.

Ecografia abdominal sospecha de tumor renal.

TAC abdominopelvica con contraste: **hematoma subcapsular renal izquierdo en evolución con afectación perirrenal, de 2.9 cm de espesor.**

A su ingreso en la planta de Medicina Interna, se comenta su caso con el radiólogo, quién suguiere absceso renal perirenal. Se programa drenaje quirúrgico por el servicio de urología, oobteniéndose líquido achocolatado, se remite al servicio de microbiología para estudio, siendo positivo el cultivo para E. Coli, por lo que se inicia tratamiento antibiótico. Se deja tubo de drenaje. En TAC de control se objetiva persistencia de colección hemática perirenal

pero de menor espesor (2.5 cm), por lo que se programa nueva intervención quirúrgica para colocación de tubo de drenaje de mayor calibre. Durante su estancia hospitalaria presenta variaciones en su curva térmica, con posterior remisión de la misma y mejora del estado general del paciente por lo que se decide alta a domicilio con control por consultas externas de urología.

DISCUSION

El hematoma renal en la mayoria de casos obedece a causa traumáticas, siendo excepcional la causa no traumática como responsable del sangrado, que es la forma de presentación del Sd de Wunderlich, por lo que es imperante estar familiarizado con tales causas a fin de aportarle al paciente un diagnóstico rápido y preciso[5,6]. La clínica es insidiosa y la típica triada de Lenk sólo se presenta en el 20% de los casos[4,7,8]. Puede ser crónico (dolor lumbar, o en costado), como es nuestro caso, o fulminante, por el desarrollo de una hemorragia masiva a retroperitoneo con repercusión hemodinámica[5]. La actitud inicial consiste en evaluar hemodinámicamente al paciente y realizar el diagnóstico de imagen mediante ecografía y TC, que es la técnica de elección[8]. En nuestro caso en particular el paciente no presentó la clínica típica de la triada de Lenk, ni su presentación fue de forma aguda, sin presentar las complicaciones hemodinámicas típicas secundarias al sangrado que obligue a iniciar un tratamiento quirúrgico de urgencia, por lo que su manejo quirúrgico fue diferido para días posteriores con el fin de completar su estudio y tratar su anemia. Su manejo terapéutico depende de dos factores: situación hemodinámica del paciente y la etiología del sangrado. En pacientes estables, el manejo es conservador y según su causa: corrección del choque, de la coagulopatía; embolización selectiva si es vascular, como en el caso de lesiones bilaterales o de angiomiolipoma. Y si existe compromiso hemodinámico, la nefrectomía[3]. Teniendo en cuenta el peso relativo de los procesos expansivos renales, la primera hipótesis diagnóstica a ser descartada como responsable de sangrado renal espontáneo no traumático es la presencia de un tumor renal subyacente y en los casos en los que no es posible demostrar patología responsable se propone seguimiento hasta la resolución de la hemorragia, aconsejable en pacientes de edad avanzada en los que el riesgo quirúrgico es mayor, y una segunda postura más agresiva es la nefrectomía por la potencial presencia de lesiones orgánicas de muy pequeño tamaño responsable del sangrado[6].

Aunque la causa más frecuente de sangrado es la tumoral, en nuestro caso no fue posible filiarlo mediante los estudios de imágen, como responsable del proceso, teniéndose en cuenta otras causas, la infecciosa, dados sus antecedentes de ITU de repetición, de gérmen E. Coli multiresistente, presente no solo en los urocultivos, sino además en el líquido perirenal, que respondieron de forma adecuada al tratamiento antibiótico, presentando mejoría de su estado general y seguimiento por consultas externas de urología hasta su remisión, teniendo siempre en consideración otras hipótesis causales del proceso.

BIBLIOGRAFIA

1. Albi G, del Campo L, Tagarro D Wünderlich`s syndrome: causes, diagnosis and radiological management., Clinical Radiology 2002; 57: 840-845.

2. Sánchez-Turati JG1, Merayo-Chalico CE1, Hernández-Castellanos VA1, Saavedra-Briones DV1, Adrade-Platas JD1, Fernández-Carreño AJ1, Carrasco-Casillas J2, Estrada-Moscoso I2, Estrada-Hernández MR2, Morales-Montor JG3, Pacheco-Gahbler C3, Calderón-Ferro F4. Síndrome de Wünderlich causado por angiomiolipoma renal de pequeñas dimensiones.Rev Mex Urol 2009;69(2):75-78.

3. Estrada Villarraga J.C.; Duarte Niño C.A. Síndrome de Wünderlich, una causa de abdomen agudo infrecuente. urol.colomb. Vol. XIX, No. 2: pp 53-57, 2010.

4. Rey Re J, López García S, Domínguez Freire F, Alonso Rodrigo A, Rodríguez Iglesias B, Ojea Calvo A. Wünderlich's syndrome: the importance of dagnostic imaging. Actas Urol Esp.2009; 33(08) 917-9 - vol.33 núm 08.

5. Pinilla R, López S, Quintana J.C, Ahmed, Al-EZZI AL-MALAHI. Síndrome de Wünderlich: presentación de un caso y revisión de la bibliografía. Rev Colomb Cir. 2009;24:56-61.

6. Franco Carrillo D, Hernández López M.A, Hemorragia renal no traumática (síndrome de Wunderlich).Informe de un caso. Rev. Mex. Uro. Vol.65, Núm. 4 Julio-Agosto 2005; 284-287.

7. Pacios Cantero J. C, Pérez Robledo J. P, Moreno Azcoita M. Síndrome de Wunderlich por rotura de un angiomiolipoma renal. REV ESP ENFERM DIG (Madrid) Vol. 95. N.° 7, pp. 497-499, 2003

8. Alonso E. Mª , Cenarro A, Conde F. A, Síndrome de Wunderlich por rotura de un angiomiolipoma renal. REV ESP ENFERM DIG (Madrid) Vol. 95. N.° 7, pp. 497-499, 2003.

Normas de Publicación

ATALAYA Médica Turolense se adhiere a los **Requisitos de uniformidad para manuscritos enviados a revistas biomédicas** publicados por el *International Committee of Medical Journal Editors (ICMJE)*, el cual puede obtenerse en versión inglesa actualizada a octubre de 2007 en www.icmje.org, o bien en la versión en castellano disponible en la URL: http://www.doyma.es/requisitosuniformes2003/

En especial, deben haberse respetado los principios éticos referentes a autoría de los trabajos, doble publicación, conflicto de intereses, ensayos clínicos e investigación animal por parte de los autores. El comité editorial se compromete a la revisión enmascarada y por pares de los trabajos, con especial atención además al conflicto de intereses por parte de los consultores de la revista. ATALAYA se estructura en base a las **siguientes secciones**:

Editoriales. Comentarios sobre artículos originales publicados en el mismo número de la revista, o sobre temas que recientemente hayan sido objeto de controversia o cambios significativos. Se harán por encargo del Comité Editorial. La extensión será inferior a 1.500 palabras, con un máximo de 15 citas bibliográficas y 2 autores.

Originales. Estudios originales de investigación básica, epidemiológica, clínica o técnica preferentemente prospectivos. Deben constar de los siguientes apartados: resumen estructurado, introducción, métodos, resultados, discusión y bibliografía. La extensión será inferior a 5.000 palabras (excluido el resumen y la bibliografía), con un máximo de 6 tablas y/o figuras, 30 citas y, salvo trabajos cooperativos, 6 autores.

Originales breves. Trabajos de investigación original que por su objetivo, diseño o resultado, puedan ser publicados en un formato más reducido y de forma más ágil. Tendrá la misma estructura de un original, con una extensión inferior a 3.000 palabras, con máximo de 3 tablas y/o figuras, 15 citas y 6 autores.

Notas clínicas. Estudios de base descriptiva, prácticamente carentes de estadística inferencial, y que presenten una serie de casos clínicos ó caso clínico que dan lugar a conclusiones que pueden ser relevantes para la práctica clínica diaria. Constarán de los apartados: introducción, caso clínico y discusión, su extensión será inferior a 2.000 palabras, con un máximo de 2 tablas y/o figuras, 15 citas y 3 autores.

Revisiones. Puesta al día extensa de un tema, cuya bibliografía incluya los trabajos más recientes sobre el tema tratado. Generalmente se harán por encargo del Comité Editorial, aunque se evaluará revisiones remitidas sin encargo. Su extensión libre, con un máximo de 10 tablas y/o figuras, 50 citas y 2 autores y deberán acompañarse de un resumen.

Imágenes. Trabajos basados en una imagen (radiológica o clínica) que aúnen excepcionalidad clínica y capacidad docente. La extensión del comentario clínico será inferior a 500 palabras, con un máximo de 3 autores y no se incluirán citas bibliográficas.

Se remitirá una carta de presentación y el manuscrito completo siguiendo las siguientes pautas:

Carta de presentación: Dirigida al Director de *ATALAYA Médica Turolense*, con la firma y D.N.I. de todos los autores, en la que se solicite la valoración del trabajo para su publicación en *ATALAYA Médica Turolense*. Debe indicarse la sección a la que se dirige, que el trabajo no ha sido previamente publicado o está en consideración simultánea por otro comité editorial, y que se ceden todos los derechos de autor a *ATALAYA Médica Turolense*, en caso de que sea aceptado para publicación. Puede enviarse escaneada vía e-mail junto con el manuscrito, o por correo ordinario. Si se desea puede incluirse un breve comentario sobre la oportunidad de publicación del trabajo.

Manuscrito: Debe presentarse con márgenes amplios, letra con un cuerpo de 12 ppi y a doble espacio. Cada apartado del manuscrito comenzará en una nueva página (*página inicial, resumen, introducción, métodos, resultados, discusión, agra-*

decimientos, anexos con participantes en caso de grupos cooperativos, bibliografía, tablas y figuras). Las páginas se numerarán en el ángulo superior derecho. Se deben utilizar únicamente abreviaturas comunes y la primera vez que aparezca en el texto debe estar precedida por el término completo al que se refiere, excepto en el caso de unidades de medida del Sistema Internacional. Debe evitarse el uso de abreviaturas en el título del trabajo.

– *Página inicial*. Deberá incluir el título del trabajo en castellano, el nombre y apellidos de los autores por orden de publicación, grupo profesional y grado académico si se desea, centro o centros donde se ha desarrollado el estudio, autor de contacto, con su dirección postal y correo electrónico –método preferente de comunicación por parte del Comité Editorial–. Además, deberá declararse si existe o no conflicto de intereses y, en caso afirmativo, describir el mismo (si no se consignan, el Comité de Redacción considerará que no existen), así como las fuentes de financiación del trabajo provenientes de agencias públicas de investigación o fundaciones.

Opcionalmente podrá indicarse si el trabajo ha sido previamente presentado a algún congreso o reunión científica, y si ha obtenido algún premio o mención.

– *Resumen*. (originales y originales breves) tendrá un máximo de 250 palabras y constará de Objetivo, Método, Resultados y Conclusiones. Para las notas clínicas y revisiones puede ser de texto libre con una extensión máxima de 150 palabras. Deberán incluirse entre 3 y 6 palabras clave en castellano, de acuerdo con las incluidas en el Medical Subject Headings (MeSH) de Index Medicus/Medline, en inglés disponible en: http://www.ncbi.nlm.nih.gov/sites/entrez?db=mesh

– *Introducción*. Debe ser sucinta, y redactarse con la intención de ubicar al lector en el estado actual del tema estudiado. En caso de haberse realizado una búsqueda bibliográfica deberá incluirse la estrategia utilizada (palabras clave, periodo consultado y fecha de realización). Finalizará con una breve exposición del objetivo del estudio o su justificación.

– *Método*. Incluye fundamentalmente el tipo de estudio y ámbito en el que se ha efectuado, sujetos o material utilizado, sus características, criterios de selección y técnicas utilizadas, diseño epidemiológico aplicado, las intervenciones realizadas sobre la población estudiada y los estudios estadísticos aplicados a los datos obtenidos y, en general, todos los datos necesarios para que el estudio pueda ser repetido por otros investigadores. Figurará la autorización del estudio por el Comité Ético de Investigación Clínica o de Experimentación Animal según corresponda.

– *Resultados*. Se presentarán de forma descriptiva, sin interpretarlos, con el apoyo de las tablas y/o figuras, pero evitando la repetición literal completa. Deberán incluirse los intervalos de confianza y/o los valores de p.

– *Discusión*. Comentario de los resultados obtenidos que incluya la interpretación de los autores, en especial con relación a su significado y aplicación práctica, las limitaciones metodológicas del trabajo, la comparación con publicaciones similares y discrepancias con las mismas y las directrices futuras de investigación. En los originales breves y notas clínicas la discusión debe ser corta y limitada a los aspectos destacables del trabajo y no una revisión de la literatura.

– *Bibliografía*. Numerar las citas por el orden de aparición y entre paréntesis. Deberá procurarse el empleo de referencias recientes, además de aquellas consideradas como relevantes en el tema abordado. No utilizar referencias de trabajos no publicados o en prensa, conferencias, comunicaciones personales, ni cualquier otro material difícil de cotejar. El título de las revistas incluidas en Medline deberá resumirse según aparecen en Journals Database: http://www.ncbi.nlm.nih.gov/sites/entrez?db=journals. Cuando se usen referencias de otros artículos, deberá comprobarse su exactitud con el original o en Medline. No obstante, las citas no se copiarán textualmente de MedLine, sino que se utilizará el Estilo Vancouver “tradicional”.

– *Tablas y Figuras*. Se numerarán de forma independiente las tablas y las figuras, ambas con números arábigos. Se presentarán al final del manuscrito, según su orden de aparición en el texto, y cada una de ellas (tabla o figura) debe ocupar

una hoja diferente. Deben ser complementarias del texto, no repetición del mismo. Deben tener un enunciado (tablas) o pie de figura explicativo de lo que contienen y en ellos deben incluirse todas las abreviaturas que aparezcan en las mismas, de manera que puedan leerse y entenderse independientemente del texto. En el caso de las figuras, es preferible presentarlas en dos dimensiones, con el fondo blanco y con diferentes tonalidades de grises o con tramas para distinguir entre los grupos ya que, salvo excepciones, se publicarán siempre en blanco y negro. Si son fotos de personas, no deben ser reconocibles, salvo autorización escrita. Cualquier figura o tabla tomada de otro autor debe contar con la autorización escrita del titular del derecho y citar la fuente. Para las llamadas, se utilizarán preferentemente los siguientes símbolos de forma correlativa: *, †, ‡, §, ||, ¶, **, ††, ‡‡. Los gráficos se presentarán en cualquier formato de uso habitual, preferentemente en dos dimensiones.

Envío de los Trabajos: Los trabajos, tanto científicos como de otro tema, incluyendo original y tres copias, serán enviados a :

Director de revista del Ilustre Colegio de Médicos de "Atalaya Médica Turolense"

C/ Joaquín Arnau 2, 44001.-Teruel

También pueden remitirse vía E-mail a: comte@comteruel.org

El Comité de Redacción efectuará una evaluación inicial de los trabajos para comprobar que se ajustan a los requisitos exigidos para admisión de manuscritos para su publicación en *ATALAYA Médica Turolense.* Los que se ajusten a ellos serán enviados de forma enmascarada a **dos consultores** para evaluación (peer review), y posteriormente el Comité Editorial decidirá la aceptación, modificación o rechazo definitivo del trabajo.