Revista Atalaya Medica nº 6 / 2014
Pág 37-40

Original entregado 03/11/2014 Aceptado 10/12/2014

GLOMERULONEFRITIS POST-ESTREPTOCÓCICA EN LA INFANCIA. A PROPÓSITO DE TRES CASOS

Dra. Victoria Caballero Pérez / Dra. Lorena Gracia Torralba / Dr. Emilio Carlos López Soler / Dr. Alejandro González Alvarez
Hospital Obispo Polanco. Teruel

RESUMEN

El síndrome nefrítico agudo postinfeccioso se define por la aparición de hematuria, oliguria, proteinuria y edemas, acompañados o no de alteración de la función renal e hipertensión arterial. La expresividad clínica varía desde formas floridas a formas que pasan inadvertidas siendo la microhematuria la única manifestación. La lesión asienta sobre los glomérulos como consecuencia de un mecanismo inmunológico que se desencadena al entrar en contacto con componentes antigénicos de diferentes gérmenes. El más frecuente, y por lo tanto que mejor se conocen sus mecanismos patogénicos es el que aparece tras la infección por estreptococo hemolítico del grupo A. Presentamos tres casos de glomerulonefritis postestreptocócica que debutaron en el año 2014.

PALABRAS CLAVE

Glomerulonefritis, Streptococo del grupo A, infección.

ABSTRACT

The acute postinfection nephritic syndrome is characterized by hematuria, oliguria, proteinuria and edemas and sometimes, acute kidney injury and hypertension. The clinical presentation varies from full-blown acute nephritic syndrome to asymptomatic children with microscopic hematuria. Postinfection glomerulonephritis appears to be caused by glomerular immune complex disease induced by specific antigens of a group of microorganism. Group A betahemolytic Streptococcus is the most common cause of acute postinfection nephritis in children globally, because of that the knowledge about the pathogenic pathways is wide. We present three cases of poststreptococcal glomerulonephritis which made debut in 2014.

KEY WORDS

Glomerulonephritis, Group A streptococcal, infection.

INTRODUCCIÓN

La glomerolonefritis aguda postinfecciosa (GNPI) es un proceso patológico de base inmunológica que se traduce en una lesión inflamatoria no supurativa de predominio glomerular. Aunque la prevalencia ha disminuido, sigue siendo la causa más frecuente de síndrome nefrítico en la infancia[1].

El estreptococo hemolítico del grupo A (SBGA) es el germen que más frecuentemente se ha asociado a esta entidad. Los serotipos nefritógenos son el 1, 2, 4, 12 y 25 en las infecciones faríngeas y 2, 42, 49, 56, 57 y 60 en las infecciones cutáneas. Las formas esporádicas ocurren generalmente después de una infección faríngea por SBGA tipo 12. Otros infecciones a las que se ha asociado son el paludismo, la hepatitis B, la sífilis congénita, parotiditis, varicela, brucelosis, fiebre tifoidea, etc[2,3].

Tras la infección por SBGA existe un periodo de latencia de aparición de la clínica de dos semanas en el caso de infección respiratoria superior y de 4 semanas después de infecciones cutáneas. Sin embargo, en las formas no estreptocócicas la nefropatía es simultánea al proceso infeccioso[2].

La edad más frecuente de presentación es entre los 4 y 14 años disminuyendo la incidencia por debajo de los dos años y por encima de los 20. Es el doble de frecuente en varones que en mujeres y el 97% de los casos aparecen en países subdesarrollados[3].

La presentación clínica varía mucho de unos pacientes a otros. La forma más frecuente es el síndrome nefrítico en el que puede aparecer hematuria, edemas, hipertensión proteinuria, oliguria y alteraciones de la función renal. De forma excep-

cional se manifiesta como síndrome nefrótico donde la característica fundamental es la proteinuria superior a 40 mg/kg/h y más raramente como formas rápidamente progresivas. La evolución generalmente es favorable, aunque las formas graves pueden progresar a enfermedad renal crónica[4].

CASO 1

Niño de 12 años que estando previamente asintomático inicia convulsiones tónico clónicas en domicilio. A los 15 minutos llega ambulancia medicalizada y se inicia administración de diazepam cediendo la crisis tras lo que se traslada a urgencias de nuestro Hospital. A su llegada el paciente se encuentra estuporoso, con Glasgow 11 y TA mantenida por encima de percentil 95 para su edad, sexo y talla en todo momento (valores máximos 160/70). Se realiza TAC craneal en el que como único hallazgo se objetiva leve edema bilateral en zona temporal y analíticas sanguíneas urgentes en las que no se constata elevación de los parámetros infecciosos. En la punción lumbar se obtiene líquido cefalorraquídeo sanguinolento. Ante sospecha de encefalitis por herpes virus se inicia tratamiento con aciclovir y se traslada a Unidad de Cuidados intensivos Hospital infantil Miguel Servet. Se considera que la hipertensión arterial es secundaria a la hipertensión intracraneal por lo que no se administra tratamiento. Como dato relevante diez días antes había presentado cuadro febril autolimitado por el que no recibió tratamiento antibiótico. El paciente presenta una buena evolución, con recuperación espontánea del estado de consciencia en las siguientes horas persistiendo TA elevada. Se realiza sedimento urinario detectándose microhematuria y analíticas sanguíneas que muestran un ASLO elevado y la fracción C3 del complemento descendida. Se inicia tratamiento con hidralazina intravenosa con buen control de la TA por lo que se traslada a planta con hidralazina oral y restricción de líquidos. Posteriormente permanece asintomático, normalizándose los niveles de complemento en las tres semanas siguientes y con resolución de la microhematuria en los tres meses siguientes.

CASO 2

Niño de 7 años que acude por presentar orina sanguinolenta e inflamación de los párpados. Durante el ingreso se constata hematuria macroscópica con hematíes dismórficos y cilindros hemáticos en sedimiento. En analítica sanguínea presenta niveles de creatinina, urea y cistatina C levemente elevados, ASLO alto y fracción C3 del complemento descendida. En anamnesis refieren posible prúrigo con sobreinfección bacteriana dos semanas antes que se trató con mupirocina tópica. Precisó tratamiento con furosemida oral y restricción de líquidos manteniendo TA normal en todo momento. La evolución fue favorable normalizándose los parámetros analíticos en 4 semanas.

CASO 3

Niño de 5 años que presentó orina sanguinolenta en contexto de cuadro febril. Inicialmente se sospechó infección del tracto urinario y se trató con cefixima. Ante persistencia del cuadro de hematuria, aunque hubo cese de la fiebre en 48 horas, se realiza sedimento urinario en el que se constata hematuria glomerular. A nivel analítico presenta ASLO elevado, fracción C3 del complemento muy descendida, con nivel C4 normal y parámetros de función renal normales. No precisó ingreso por ausencia de edemas y TA normal, por lo que se realizó control ambulatorio. A lo largo de 6 meses ha presentado hematurias recidivantes coincidentes con procesos infecciosos, persistiendo niveles bajos de fracción C3 del complemento y anticuerpos antinucleares positivos. Mantiene función renal normal con excepción de leve proteinuria en el sedimento urinario. Se desconocen los antecedentes familiares (niño adoptado). Ante sospecha de glomerulonefritis membranoproliferativa o lúpica se remite al servicio de Nefrología Pediátrica Hospital Infantil Miguel Servet para realización de biopsia renal, pendiente en el momento actual.

DISCUSIÓN

La GNPI se considera que es una enfermedad causada por inmunocomplejos, donde tanto la inmunidad humoral como celular están involucradas en su patogenia. La respuesta inmunológica pone en marcha distintos procesos biológicos (activación del complemento, reclutamiento de leucocitos, liberación de factores de crecimiento y citoquinas) que producen el daño glomerular. Estos hechos ocasionan una glomerulonefritis

	GNPI	Nefropatía IgA	Nefropatía lúpica	GNMP
Fracción C3	↓	n	↓	↓
Fracción C4	N	n	↓	n
Recuperación tras 6 semanas fracción C3	Sí	-	No	No
ANA	N	n	↑	n
IgA	N	↑	n	n
Hematuria recurrente	Excepcional	Sí	Sí	Sí

Tabla 1. Diagnóstico diferencial.

GNPI: glomerulonefritis postinfecciosa. GNMP: glomerulonefritis membranoproliferativa. ANA: anticuerpos antinucleares.

proliferativa endocapilar con membrana basal no alterada. En las formas más graves ocurre una proliferación extracapilar con infiltrado celular en el espacio de Bowman y formación de semilunas epiteliales, lo que termina ocasionando una glomerulonefritis rápidamente progresiva[4].

Proceso diagnóstico

Debemos sospechar una GNPI ante la presencia de un cuadro clínico-analítico de síndrome nefrítico agudo: hematuria glomerular, con proteinuria variable, edema con hipertensión arterial y oliguria con insuficiencia renal aguda. Una proteinuria masiva con o sin otras características del síndrome nefrótico (proteínas/creatinina en orina de una micción < 2, o en orina de 24 horas > 40 mg/m2/hora) se presenta en alrededor 2-4% de paciente, y su persistencia es un factor de riesgo para la progresión hacia la enfermedad renal crónica[5,6].

A nivel sanguíneo además del posible aumento de creatinina y urea, podemos encontrar hiperpotasemia, acidosis metabólica e hiperfosforemia, hipoalbuminemia e hipercolesterolemia con hiponatremia dilucional. En el hemograma es caracteristico la anemia dilucional y el aumento de la VSG. La activación del complemento es por la vía alternativa, por lo que la fracción C3 y CH50 están disminuidos con una fracción C4 normal. En un 80% de los casos hay elevación de IgG e IgM. Por último, encontraremos aumentado el ASLO y la DNAsa B, siendo más sensible la determinación de ésta última ya que el ASLO puede ser falsamente negativo en pacientes con infección de piel o previamente tratados con antibióticos[4-6].

En la historia clínica deberemos reflejar el antecedente infeccioso y si existen antecedentes familiares de enfermedades glomerulares que cursen con hematurias recurrentes como el síndrome de Alport o la nefropatía de membrana basal fina.

Además de la anamnesis detallada será necesaria una exploración física exhaustiva en la que interesa descartar signos y síntomas de enfermedades sistémicas (púrpuras, exantemas, artralgias, síntomas gastrointestinales, etc).

Indicaciones de biopsia renal

Elevación progresiva de la creatinina sérica más allá de dos semanas.

Hematuria macroscópica, proteinuria en rango nefrótico o la hipertensión persistentes después de seis semanas.

C3 disminuido durante más de 8 semanas.

Edad inferior a dos años[7].

Diagnóstico diferencial. (Tabla 1).

Tratamiento

El tratamiento es de soporte dirigido fundamentalmente a las complicaciones de la sobrecarga de volumen como el edema y la hipertensión arteria[l6,7].

Sobrecarga de volumen

Restricción hídrica limitando la ingesta de líquidos a 300 ml/m2/día y la de sodio a 2 mEq/kg/día.

Diuréticos: Se usa furosemida en un 80% de los casos a dosis inicial de 1 mg/kg intravenosa y dosis diaria oral o intravenosa de 2-4 mg/kg en 3 dosis. Generalmente durante uno o dos días.

Hipertensión arterial

Se administra tratamiento antihipertensivo cuando la gravedad de la hipertensión aconseja no esperar al efecto de la furosemida. Se usarán preferentemente vasodilatadores.

Hidralazina (vasodilatador arteriolar directo), oral 0.75 mg/kg/día, repartidos cada 6-12 horas (máximo 25 mg/dosis). Intravenoso: 0.1-0.2 mg/kg (máximo 20 mg); se puede repetir cada 4-6 horas si precisa.

Nifedipino (antagonista del calcio): 0.25-0.5 mg/kg/dosis (máximo 10 mg/dosis) oral. Se puede repetir cada 4-6 horas.

Encefalopatía hipertensiva

Infrecuente, pero precisa de un tratamiento enérgico con hidralazina parenteral, nicardipino o nitroprusiato sódico. En la neuroimagen puede observarse leucoencefalopatía reversible tras las medidas terapéuticas[8].

Hiperpotasemia

Restricción dietética y resinas de intercambio iónico. En caso de hiperpotasemia sintomática se tratará con gluconato cálcico, salbutamol, insulina con suero glucosado, etc.

Corticoides e inmunosupresores

Se reservan para las formas rápidamente progresivas, con tendencia a la cronicidad, síndrome nefrótico, hipocomplementemia persistente e insuficiencia renal.

Diálisis

Indicada si alteraciones hidroelectrolíticas no manejables con tratamiento conservador, uremia o sobrecarga circulatoria grave.

Pronóstico

La mayoría de los pacientes en edad pediátrica tienen un pronóstico excelente. En un seguimiento de 15 años tras el episodio agudo, se encontró que la incidencia de microhematuria, proteinuria e hipertensión arterial no diferían de la población general9. Los únicos datos que parecen relacionarse con peor pronóstico a largo plazo son la proteinuria masiva persistente y la presentación rápidamente progresiva10.

Comentarios finales

La GNPI es una entidad relativamente frecuente en nuestro medio con diferentes formas de presentación y evolución. Conocer sus formas de debut permite una mejor atención al paciente, así como evitar tratamientos innecesarios que puedan empeorar el daño renal. Consideramos imprescindible un control exhaustivo de estos pacientes para detectar los signos y síntomas de alarma implicados en el mal pronóstico de la enfermedad.

BIBLIOGRAFÍA

1. Mikhael G, Postlethwaite R. Postinfectious glomerulonephritis. Glomerular diseases. European Society for Paediatric Nephology, ESPH Handbook, 2002; p.268-74.
2. Carapetis JR, Steer AC, Mulholland EK; Weber M. The global burden of Group A streptococcal diseases. Lancet Infect Dis 2005; 5: 685.
3. Rodríguez Iturbe B, Musser JM: The current state of poststreptococcal glomerulonephritis. J Am Soc Nephrol. 2008; 19 (10):1855-64.
4. Eison TM, Ault BH, Jones DP, Chesney RW, Wyatt RJ. Post-streptococcal acute glomerulonephritis in children: Clinical features and pathogenesis. Pediatr Nephrol. 2011;26:165-80.
5. Ecija Peiró Jl. Vázquez Martul. Glomerulonefritis aguda postinfecciosa. Glomerulonefritis rápidamente progresiva. En: Antón M, Rodriguez LM (coords.). Nefrología Pediátrica: Manual Práctico. Madrid: Editorial Médica Panamericana; 2011. p. 113-8.
6. Mur O, De la MataG. Síndrome nefrítico. An Pediatr Contin. 2004;2(4):216-22.
7. Niaudet P. Postestreptococcal glomerulonephritis in children [Internet]. En: Stapteton FB, Kim MS (eds.). UpTo Date; Nov 2014 [consultado 25/11/14] Up To date. Disponible en: http://www.uptodate.com
8. Fux CA, Bianchetti MG, Jakob SM, Remonda L. Reversible encephalopathy complicating post-streptococcal glomerulonephritis. Pediatr Infect Dis J 2006 ;25 :85.
9. Pinto SW, Sesso R, Vasconcelos E, et al. Follow-up patients with epidemic poststreptococcal glomerulonephritis. Am J Kidney Dis 2001; 38-249.
10. Hoy WE, White AV, Dowling A, et al. Post-streptococcal glomerulonephritis is a strong risk factor for chronic kidney disease in later life. Kidney Int 2012; 81:1026.

Revista Atalaya Medica nº 6 / 2014
Pág. 41-44

Original entregado 03/11/2014 Aceptado 10/12/2014

ABSCESO CEREBRAL POR QUEMADURA ELECTRICA; UNA RARA COMPLICACION

Dr. Manuel León Escalante[1] / Dr. Wilson Pita Merejildo[2] / Dra. Vanessa Suárez Contreras[3] / Dra. Carla Iannuzzelli Barroso[4]

[1] Servicio de Neurocirugía. Clínica de Especialidades Touma. Los Ríos –Ecuador.

[2] Médico Residente Terapia Intensiva. Clínica de Especialidades Touma. Los Ríos –Ecuador.

[3] Médico Residente de Emergencias. Clínica de Especialidades Touma. Los Ríos –Ecuador

[4] Residente de Medicina Familiar y Comunitaria. Hospital Obispo Polanco. Teruel.

RESUMEN

El absceso cerebral es la infección purulenta del parénquima cerebral de tipo focal. Los pacientes con este tipo de infección suelen presentar un cuadro clínico poco específico, lo cual dificulta la sospecha diagnóstica temprana y conlleva a una elevada morbilidad y mortalidad.

El tratamiento es un tema debatido, la decisión de actitud quirúrgica frente al tratamiento conservador con antibióticos, depende de la situación clínica del paciente, la localización de las lesiones y el tamaño de las mismas.

Se presenta el caso de un paciente de 36 años de edad quien recibió una descarga eléctrica en la cabeza que provoco una quemadura de espesor completo en cuero cabelludo y periostio del área biparietal. Posteriormente presentó convulsiones por lo que se le realizó un TAC donde se evidenció un absceso cerebral izquierdo, el cual fue drenado neuroquirurgicamente con recuperación neurológica total.

PALABRAS CLAVE

Absceso cerebral, convulsiones, Quemadura

CEREBRAL ABSCESS BY ELECTRIC BURN; A RARE COMPLICATION

ABSTRACT

Brain abscess is purulent infection of the brain parenchyma of focal type. Patients with this type of infection usually present a rare prognosis, wich makes it difficult to give a nearly diagnosis and it takes to a high morbility and mortality.

The treatment is a debated topic, the decision between surgery and conservative treatment with antibiotics depends on the clinical situation of the patient, the place and the size of the injuries.

We present the case of a 36 years old patient who received an electric shock to the head that caused a full thicknesss calp burn and periosteum of the biparietal area. Later on he presented seizures, reason why the patient underwent a CAT scan where a left brain abscess was discovered, that was neurosurgically drained with fully neurological recovery

KEY WORDS

Brain abscess, seizures, Burn

INTRODUCCIÓN

Los abscesos cerebrales es una entidad clínica infrecuente caracterizada por una elevada morbimortalidad. Se comporta como un proceso expansivo intracraneal con un periodo de crecimiento de dos semanas. Originados por contigüidad o por propagación hemática de afecciones cardíacas (cianosantes), óticas, odontológicas, heridas penetrantes de cráneo, neumológica (infecciosa) y raramente por intervenciones neuroquirúrgicas. Actualmente se la observa en paciente inmunodeprimidos[1-2].

Hasta el siglo XIX era una enfermedad letal pero los avances en las técnicas neuroquirúrgicas, la introducción de antibióticos y la mejora de las técnicas diagnósticas han supuesto un punto de inflexión en la mortalidad reduciéndola de un 30-60% al 5-20% actual. A pesar de esta mejoría las cifras siguen siendo elevadas sin olvidar las secuelas de muchos pacientes[2].

El absceso cerebral es la infección purulenta del parénquima cerebral de tipo focal. La diferencia entre la encefalitis y el absceso cerebral, radica en que este último forma una cápsula fibrosa y puede ser de origen bacteriano, micótico o fímico.

La incidencia anual en países desarrollados es de 4 a 11 por millón de habitantes, con mayor prevalencia en varones 3:1. Son responsables de un 2% de todas las lesiones expansivas intracraneales, y aun a pesar de los avances en imagenología, terapia antimicrobiana y técnicas quirúrgicas sigue presentando una elevada mortalidad. Los abscesos cerebrales son unos procesos supurativos localizados en el parénquima cerebral relativamente infrecuente pero de gran relevancia clínica debido a su elevada morbi-mortalidad. La mortalidad en la literatura reciente oscila entre un 5 y 22%[1].

Las manifestaciones clínicas son variadas, a veces de instalación violenta, y no siempre se encuentra presente la tríada característica de fiebre, cefalea y signos focales. El diagnóstico diferencial es amplio y la sospecha clínica debe ser precoz para lograr un tratamiento oportuno, multidisciplinario y que asegure un buen pronóstico[3].

Los abscesos mayoritariamente son estériles y los patógenos encontrados más comúnmente son estreptococos, estafilococo aureus y anaerobios, en paciente inmunocomprometidos Toxocara y Nocardia.

Las cefaleas holocraneales, convulsiones generalizadas y depresión del sensorio suelen ser la forma de presentación. En tomografías en periodo de cerebritis (estadio inicial) se evidencia edema vasogénico limitado al sitio de origen del absceso y en periodo tardío encapsulación del absceso, presencia de anillo hiperdenso centro hipodenso rodeados de edema vasogénico[4].

El tratamiento de esta patología requiere un manejo médico-quirúrgico en la mayor parte de los casos. Además de su utilidad diagnóstica, el tratamiento quirúrgico está especialmente indicado en pacientes con abscesos de diámetro mayor (> 2-3 cm), aquellos con un importante efecto de masa o ante fracasos del tratamiento médico. El tratamiento médico con antimicrobianos empíricos adecuadamente seleccionados, puede ser instituido ante la presencia de colecciones pequeñas, lesiones múltiples o profundas o aquellas asociadas a meningitis. En estos casos se requiere de un seguimiento periódico con TAC o RM cerebral[5].

Las cefalosporinas de tercera generación y el metronidazol poseen un espectro antimicrobiano y una penetración al SNC adecuados, útil para la mayor parte de los microorganismos asociados a esta patología. Este esquema es muy utilizado en forma empírica debido a la naturaleza polimicrobiana de las infecciones asociadas a un foco ótico o dental y a sinusitis. Los esquemas para infecciones neuro-quirúrgicas deben considerar una cobertura adecuada para S. aureus y además la posibilidad de resistencia a cloxacilina[6].

El uso de corticoesteroides en esta patología continúa siendo polémico debido a que no existen reportes randomizados que avalen su eficacia en este contexto, y a las aprensiones derivadas de estudios en modelos animales que señalan la persistencia de microorganismos al interior del absceso a pesar del uso de antibacterianos[6-7].

El tratamiento quirúrgico puede ser realizado mediante una trepanación mínima, craneotomía o por cirugía estereotáxica5-8. Esta última representa un procedimiento invasor de menor morbilidad postoperatoria y que puede ser utilizado con fines diagnósticos o terapéuticos. Los

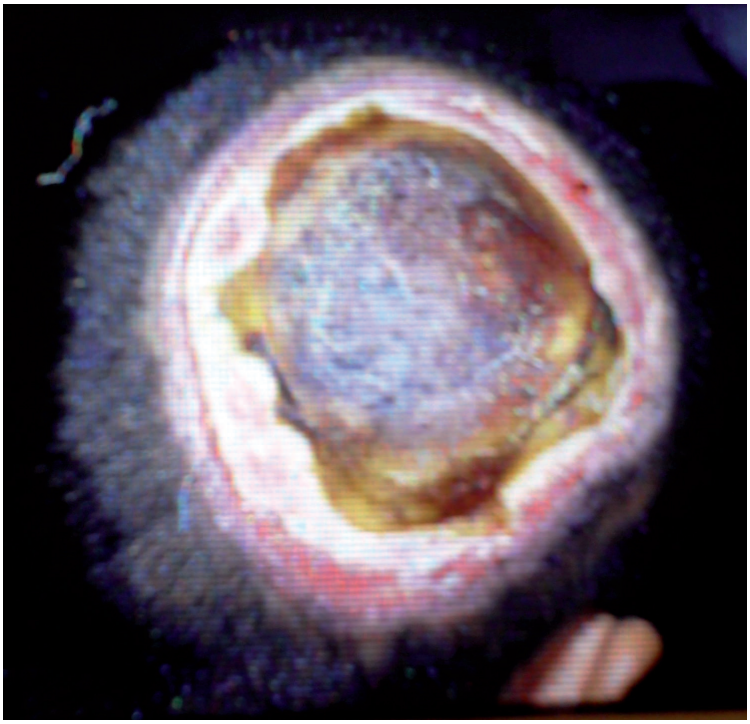

Fig. 1. Lesión en cuero cabelludo por descarga eléctrica. Quemadura de espesor completo incluyendo periostio

procedimientos quirúrgicos pueden estar destinados al vaciamiento o escisión del absceso, a la instalación de un drenaje ventricular externo o al control de la puerta de entrada, especialmente ótica o sinusal[8].

CASO CLÍNICO

Se trata de un paciente masculino de 36 años de edad, quien tropezó con un cable de energía eléctrica que le provoco quemaduras en cuero cabelludo de espesor completo (Fig. 1), periostio y tabla externa de región parietal bilateral. A su llegada a Urgencias presentó convulsiones generalizadas tónico-clónicas y disminución del nivel de conciencia.

En el TAC de cerebro en urgencias, reveló gran edema vasogénico cerebral; un control a las 2 semanas del ingreso, puso en evidencia un absceso cerebral encapsulado (estadio tardío) con edema cerebral en región parietal izquierda (Fig. 2A), por lo fue intervenido neuroquirurgicamente.

Se realizó orificio de trepano y aspiración del absceso cerebral; las TAC de control confirman la desaparición del absceso y disminución del edema (Fig. 2B).

Fue dado de alta con medicación antibiótica, anticonvulsiva y posteriormente cirugía plástica reparó la lesión de cuero cabelludo.

Su evolución fue favorable y a los 2 años posteriores a la suspensión de medicamentos anticomiciales, no presentó convulsiones y en ninguna etapa observamos osteomielitis del área

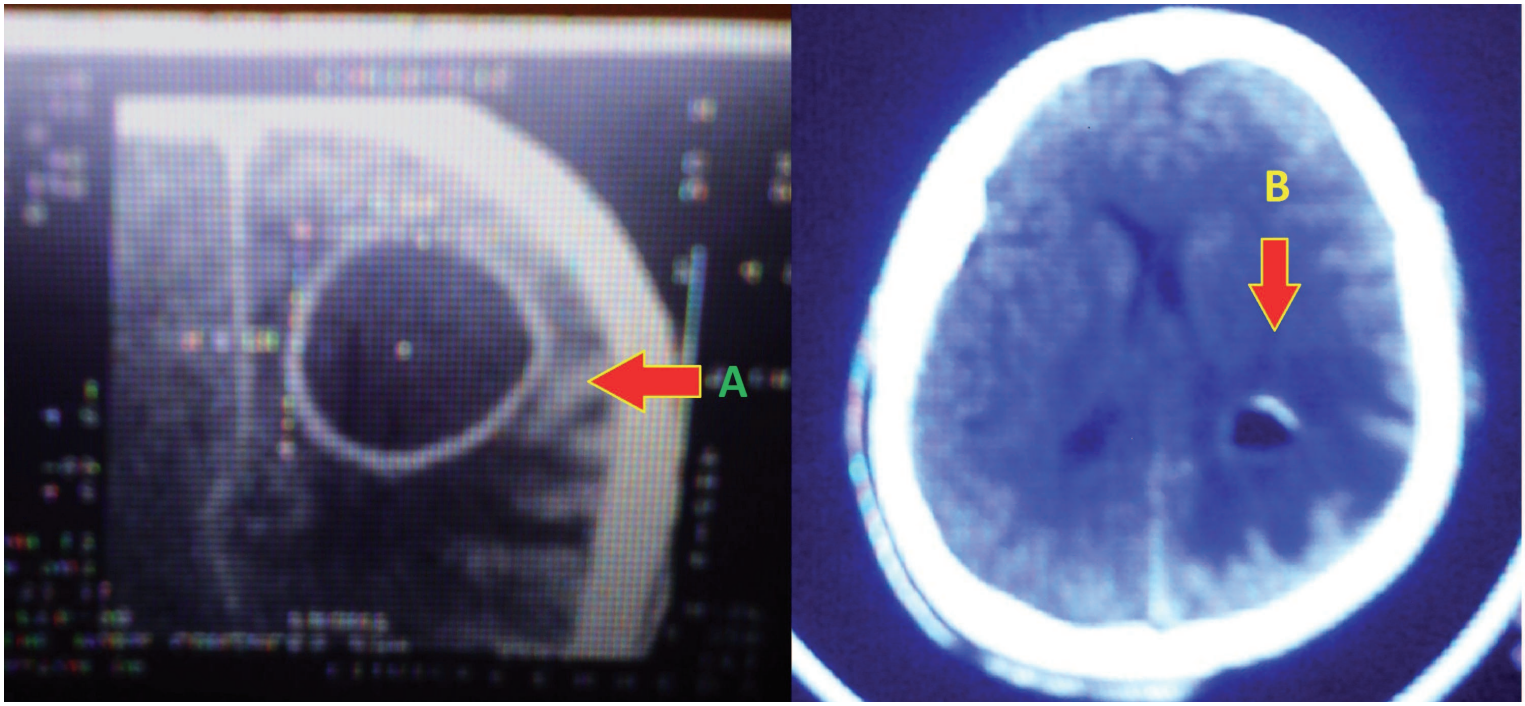

Fig. 2. A: absceso cerebral en estadio tardío, con capsula organizada hiperdensa y contenido hipodenso.

B: control a los 8 días, mínimo neumoencefalo y mínimo edema vasogénico sin absceso cerebral izquierdo.

comprometida. Neurológicamente no presento ningún déficit motor.

DISCUSIÓN

Los abscesos cerebrales generalmente pueden formarse por propagación hemática o por contigüidad de gérmenes ubicados en corazón (cardiopatías cianosantes) mayoritariamente tetralogía de Fallot, en fistulas pulmonares arteriovenosas en un 5%, abscesos dentales, sinusitis, otitis, infección de celdillas aéreas mastoideas, (abscesos del lóbulo temporal y cerebelo) y traumatismo craneales penetrantes. En el presente caso establecemos que la vía de propagación fue por contigüidad, debido a flebitis de venas emisarias provocadas por la descarga eléctrica.

El absceso cerebral formado en el caso que revisamos, tiene una causa atípica (descarga eléctrica), considerando que el paciente no registraba antecedentes de patologías potencialmente facilitadoras de provocar absceso.

Consideramos que la quemadura de espesor completo en la región parietal que comprometió el cuero cabelludo y periostio, propago un fenómeno de flebitis a través de las venas emisarias de esta zona, provocando así, una infección intracerebral por estafilococos aureus o estafilococo epidermidis u otra bacteria, lo cual no pudo ser comprobado ya que los cultivos fueron estériles. Al formarse el absceso, provocó el síndrome convulsivo de aparición tardía, el cual sugiere siempre la posibilidad de encontrar un proceso ocupativo, neoplásico, vascular o como el caso presente, un absceso cerebral, sintomatología que desapareció una vez aspirado el contenido del absceso.

CONCLUSION

Creemos que la formación de un absceso cerebral por quemadura con cable de energía eléctrica es un fenómeno raro, por lo que debería considerarse esta patología en pacientes, que de manera fortuita como el caso presente, reciban una descarga eléctrica en cuero cabelludo, y que presenten cefalea o convulsiones generalizadas de aparición tardía.

BIBLIOGRAFIA

1. Fica, A., Bustos, P., & Miranda, G. (2006). Absceso cerebral: A propósito de una serie de 30 casos. Revista chilena de infectología, 23(2), 140-149.
2. Fritz Dp. Nelson Pb. Brain abscess in central nervous system infections diseases and theraphy Ross kl. Marcel Decker 1997. Pág. 481 – 98.
3. Williams Fh, NelsmsDic, McGaharanKh. Brain abscess a rare complication of halo usage 1992 – 490 – 492 APMR
4. Britt H en Zmann Dr. “Clinical Stages of human Brain abscess on serial CT seans after contrstinfution. J. Neurosurg. 59: 972 – 989; 1983
5. Stephanoun S. “Surgical treatment of Brain Abscess Neurosurgery 36: 724 – 730. 1988
6. HeinemanHs, Brande AI, Oster Holm JL, intracranealsuppurative disease Jama 218. Pag.1542 1547, 1971
7. Garvey G. “Current Concepts of bacterial infections of the central nervous system. Bacterial meningitis and bacterial brain abscess. J. neurosurgery 59: 735 – 744, 1983
8. Rosemblum ML, Hoff JT, Norman D and cols. Decreses mortality from brain abscess sinc advent of TC J. neurosurgery 49: 658 – 668, 1978

Revista Atalaya Medica nº 6 / 2014
Pág. 45-48

Original entregado 06/11/2014 Aceptado 10/12/2014

SÍNDROME DE MARSHALL COMO CAUSA DE FIEBRE RECURRENTE, A PROPÓSITO DE 2 CASOS

Dr. Juan Astudillo Cobos[1] / Dra. Irina Sirbu[1] / Dra. Olena Myronenko[1] / Dra. Pilar Sanz de Miguel[2]
[1] Residentes de Medicina Familiar y Comunitaria. Hospital Obispo Polanco. Teruel
[2] Servicio de Pediatría. Hospital Obispo Polanco. Teruel.

RESUMEN

Síndrome de Marshall es una entidad autoinflamatoria consistente en fiebre periódica, estomatitis aftosa, faringitis y adenitis cervical. Su etiología es desconocida, aunque una falta en el control de la respuesta autoinflamatoria parece jugar un papel. Aunque se sospecha un origen genético, ninguna mutación específica se ha determinado todavía. Los corticoides son el pilar del tratamiento durante los ataques agudos. Sin embargo, en largo plazo de seguimiento el papel de la amigdalectomía es controvertido.

En nuestro artículo describimos 2 casos clínicos de niños que presentaron episodios febriles recurrentes acompañados de faringoamigdalitis, y adenopatías cervicales.

PALABRAS CLAVE

Síndrome de Marshall, Corticoides, Fiebre periódica.

MARSHALL SYNDROME AS A CAUSE OF RECURRENT FEVER, OF 2 CASES

ABSTRACT

Marshall syndrome is an autoinflammatory entity consisting of periodic fever, aphthous stomatitis, pharyngitis and cervical adenitis. Its etiology is unknown although a dysregulation in the control of the autoinflammatory response seems to play a role. Although a genetic origin is suspected, no specific mutation has been determined yet. Corticosteroids are the mainstay of the treatment during the acute attacks. However, in long-term follow-up the role of tonsillectomy is controversial.

In our article we describe two cases of children with recurrent fever episodes accompanied by pharyngitis, and cervical lymphadenopathy.

KEY WORDS

Marshall syndrome, corticosteroids, periodic fever.

INTRODUCCIÓN

La fiebre recurrente se caracteriza por episodios febriles que duran desde unos días hasta varias semanas separados por periodos asintomáticos y de duración variable. Su diagnostico diferencial incluye: neoplasias, infecciones, enfermedades autoinmunes y síndromes auto inflamatorios entre los cuales se encuentra el Síndrome de Marshall o PFAPA (Periodic Fever Aphtas, Pharyngitis, cervical Adenopathies)[1,2,3].

El síndrome de PFAPA es una patología benigna, no hereditaria, de etiología y patogenia desconocida. Descrita por primera vez en 1987 por Marshall.

Se inicia antes de los 5 años y se resuelve habitualmente antes de los 10 años sin dejar secuelas ni afectación del desarrollo.

Sus principales características son: episodios febriles recurrentes (cada 3 a 6 semanas) acompañados de Faringoamigdalitis, Aftas bucales y Adenopatías cervicales, que cursan entre 3 a 5 días con fiebre elevada y remite, independientemente del uso de antitérmicos y antibióticos. Entre los episodios los niños están asintomáticos[4].

Los estudios de laboratorio son inespecíficos, pueden presentar discreta elevación de reactantes de fase aguda y una leucocitosis moderada. Los estudios microbiológicos e inmunológicos resultan negativos[2].

El tratamiento mas aceptado es la córticoterapia en 1 o 2 dosis al inicio de los episodios que acorta de forma drástica la duración de la fiebre pero no disminuye el número de brotes.

El diagnóstico del síndrome de PFAPA es clínico, y requiere la presencia de todos los siguientes criterios (Tabla 1):

1.- Fiebre cada mes o cíclica en cualquier grupo de edad. 2.- Amigdalitis exudativa con cultivo negativo. 3.- Linfadenitis cervical. 4.- Estomatitis aftosa. 5.- Periodos entre episodios completamente asintomáticos. 6.- Rápida respuesta a una dosis de corticosteroides[2].

Tabla 1. Criterios diagnósticos del síndrome de PFAPA

• Fiebre cada mes o fiebre cíclica en cualquier grupo de edad
• Amigdalitis exudativa con cultivo negativo
• Linfadenitis cervical
• Estomatitis aftosa
• Período entre episodios completamente asintomático
• Rápida respuesta a una dosis de corticoides
El diagnostico del síndrome de PFAPA requiere la presencia de todos los criterios.

CASOS CLÍNICOS

El **primer caso** se trata de una niña de 5 años de edad sin antecedentes personales de interés. Con antecedentes familiares de una hermana de 13 años con episodios de fiebres recurrentes que cedieron a los 7 años de edad, sin diagnostico definitivo.

Dicha paciente consulta desde los 18meses en el servicio de pediatría en Atención primaria y en urgencias por procesos febriles de repetición acompañados de faringoamigdalitis y adenopatías cervicales. Refiere una frecuencia aproximada de los episodios cada 2 – 3 semanas y la duración es de 4-5 días con mala respuesta a los antitérmicos y antibióticos. Entre episodios la paciente se encuentra asintomático y su desarrollo psicomotor y ponderoestatural están de acuerdo a su edad.

Durantes estos episodios se le realizan múltiples pruebas complementarias que incluyen estudio serológico (Virus de Ebstein Barr (VEB), Toxoplasma, citomegalovirus, brucella, herpes simple, parvovirus), estudio de autoinmunidad (anticuerpos antinucleares y anti DNA); Inmunoglobulinas incluida IgD: negativas; bioquímica general (colesterol, glucosa, creatinina, ácido úrico, calcio, metabolismo del hierro, proteínas totales, función hepática, función tiroidea normales, factor reumatoide, ASLO negativos). Frotis faríngeo en varias ocasiones, cultivos de orina y, parásitos en heces negativos. Durante los episodios de fiebre se destaca elevación moderada de PCR, VSG con leucocitosis leve a moderada.

Ante la elevada sospecha clínica de síndrome de PFAPA se plantea la posibilidad de comenzar de manera empírica el tratamiento de los siguientes procesos febriles con corticoide vía oral a 1mg/Kg./día en dosis única como prueba diagnóstica. Refiere inicialmente muy buena respuesta a la dosis única pese a que en los últimos procesos ha requerido a las 24 horas una segunda dosis del corticoide.

El **segundo caso** se trata de un niño de 3 años de edad, sin antecedentes neonatales, parto vaginal eutocico a término con peso al nacer 3840gr y lactancia materna. Presenta episodios febriles repetidos de unos 5 días de duración desde los 8 días de vida. Que ha requerido ingresos en planta en 9 ocasiones, diagnosticándose de onfalitis, infección urinaria y faringoamigdalitis. Según refieren los padres el niño presenta muy mala respuesta a los tratamientos antibióticos y antitérmicos. Analíticamente durantes estos episodios febriles presenta elevación moderada de Proteína C reactiva (PCR) y leucocitosis. Se decide completar estudio por procesos infecciosos de repetición, realizándose una bioquímica, inmunoglobulinas: IgG e IgM, IgA 100mg/dl, subclases de IgG, complemento, poblaciones linfocitarias, autoinmunidad todo dentro de la normalidad, serologías: Rotavirus, Brucella, Toxoplasma, E. Barr, Citomegalovirus (CMV) IgG, IgM: negativos. Con lo que con estos resultados y dado que el paciente tiene un correcto desarrollo ponderoestutarual y no ha habido ningún proceso febril grave

se descarta inmunodeficiencias primarias y secundarias. Durante los siguientes 2 años el niño continúa con sus episodios febriles recurrentes cada 3 -4 semanas, con lo que se diagnostica de síndrome de PFAPA. Desde entonces en sus episodios febriles se le administra corticoides vía oral con resolución del cuadro en 2 a 3 días.

DISCUSIÓN

El síndrome de PFAPA es una patología esporádica y benigna cuyo reconocimiento suele ser defectuoso por similitud a múltiples procesos infecciosos, provocando mucha angustia a la familia, la realización de múltiples pruebas complementarias y tratamientos antibióticos innecesarios al niño.

Los síntomas empiezan alrededor de los 2-5 años de edad y comprenden fiebre, malestar, amigdalitis de aspecto exudativo con frotis faríngeos negativos (como es el caso de nuestros pacientes), linfadenopatía cervicales, ulceras aftosas orales y con menor frecuencia, cefalea, dolor abdominal y artralgias. Los episodios duran 4-6 días, independientemente del tratamiento antipirético o antibiótico, y aparecen con una frecuencia de 8-12 episodios/año.

Los hallazgos durante los episodios pueden incluir una hepatoesplenomegalia leve, una leucocitosis leve y un aumento de los reactantes de fase aguda, como en nuestros casos. La frecuencia e intensidad de los episodios disminuyen con el tiempo.

El diagnóstico diferencial del Síndrome de PFAPA (Tabla 2.) habría que incluir todos los procesos que cursan con fiebre recurrente como las inmunodeficiencias, colagenopatías, síndrome paraneoplásico, enfermedades infecciosas y síndromes autoinflamatorios como: la Fiebre Mediterránea Familiar, Síndrome de Hipergamaglobulinemia D, neutropenia cíclica[5].

El Diagnostico del síndrome de PFAPA es únicamente clínico. La etiología y la patogenia siguen siendo desconocidas, no esta claro si es una alteración infecciosa o inmunogenética. No se han encontrado factores genéticos, aunque se han descrito algunos casos con agregación familiar[7], tampoco factores raciales o geográficos predisponentes[8].

En España los primeros casos fueron publicados en el año 2000[9].

La mayoría de los pacientes responden al tratamiento con córticoterapia vía oral con pred-

	PFAPA	Neutropenia cíclica	Síndrome hiper-IgD	Fiebre Mediterránea Familiar	TRAPS
Ascendencia predominante	Ninguna	Ninguna	Holandeses, Franceses	Judíos, armenios, turcos, árabes	Irlandeses, escoceses
Comienzo antes de los 5 años	Si	Si	Muy frecuente	Poco frecuente	Frecuente
Duración de los episodios febriles	2 a 8 días	3 a 5 días	4 a 6 días	Horas a 4 días	De 1 a 4 semanas
Intervalos entre los episodios	2 a 9 semanas	21+/- 3 días	Variable	Variable	Variable
Causa	Desconocida	Mutación del gen ELA2.	Mutación del gen MVK	Mutación del MEFV	Mutación del gen TNFRSF1A
Herencia	-	A. dominante esporádica	A. Recesiva	A. Recesiva	A. dominante
Tratamiento	Corticoides, cirugía, cimetidina.	Factor Estimulante de colonias granulocíticas	Ninguno ¿esteroides?	Colchicina	Esteroides, etanercept
Secuelas	Ninguna	De las infecciones. Pérdida de piezas dentales	Ninguna. Evoluciona atenuado con los años	Amiloidosis	Amiloidosis 15 al 25%

Tabla 2. Diagnóstico Diferencial

nisona dosis de 1-2mg/Kg./día que acorta la duración de la crisis pero sin disminuir el número de episodios[10]. La efectividad de otros tratamientos propuestos como el uso de betametasona en dosis de 0.3mg/Kg/día, cimetidina, colchicina aún no esta demostrada ya que los estudios realizados hasta la actualidad son insuficientes[2,6]. También se ha planteado el tratamiento quirúrgico con amigdalectomia aunque actualmente es un tema controvertido[11]. Se sugiere que se debe realizar un tratamiento quirúrgico solo a niños con manifestaciones clínicas severas que no responden a tratamiento con corticoides o niños donde la frecuencia de los episodios febriles no varia a pesar del tratamiento, por lo que la decisión de debe basar en la calidad de vida de los pacientes y de sus familiares[3,12].

La remisión definitiva de este síndrome se produce en edades prepuberales y sin dejar secuelas a largo plazo.

Hemos de recordar que ante procesos febriles recurrentes debe plantearse etiología no infecciosa. El diagnostico y tratamiento adecuado además de mejorar la calidad de vida supone un ahorro en costes evitando pruebas complementarias y tratamientos inadecuados.

La pediatría de atención primaria es el lugar idóneo para sospechar esta patología por su capacidad para vigilar en le tiempo la evolución de los paciente

CONCLUSIÓN

Al ser el síndrome de PFAPA una patología esporádica y benigna cuyo reconocimiento suele ser difícil por similitud a múltiples procesos infecciosos, es importante sospechar en su diagnostico que es únicamente clínico, cuando nos encontramos frente a un cuadro de procesos febriles de repetición (8-12 veces por año) ya que provoca mucha angustia a la familia, la realización de múltiples pruebas complementarias y tratamientos antibióticos innecesarios al niño.

Su etiología es desconocida, se sospecha de un mecanismo inmunológico, lo que nos explicaría la buena respuesta al tratamiento con corticoides.

BIBLIOGRAFÍA

1. Gómez BS, Castiella TM, Garcia ER, Esarte EG, Garicano JM. Síndrome PFAPA, un reto para el pediatra. Anales de pediatría (Barc). 2007; 66:625-34.
2. C. Villanueva Rodriguez, J. Caballero Soler. El Síndrome de Marshall o PFAPA debe ser sospechado en la consulta de Atención Primaria. Revista de pediatria de Atención Primaria. 2009; 11:613-7.
3. Benitez Alonso P, López Vasquez A, Matallana Barahona S, Carmen Samperiz L, Vallés Varela H. Síndrome PFAPA, O.R.L. Aragón 2012; 15 (1) 19/20.
4. Andre Suzete, Vales Fernando, Cardoso Eduardo, Santos Margarida, Síndrome PFAPA Acta Otorrinolaringologica, 2009; 60(03:208-9).
5. Garrahan Juan P, Fibre periodica, estomatitis aftosa, faringitis y adenitis: Sindrome PFAPA en Argentina. Anales de pediatría 2011;74(3):161-167
6. Marshall GS, Edward KM, Butter J, Lawton AR. Syndrome of periodic fever, Pharyngitis, and aphtous stomatitis. J.Pediatric. 1987; 110:43-6.
7. Jiménez Treviño S, Ramos Pole E. De la fiebre periódica a los síndromes auto inflamatorios. Bol, pediátrico 2011; 51:194 – 203.
8. Rivero Calle I, Dapena Archilés M, Cubero Santos A, Albañil Ballesteros M R. Grupo de patología infecciosa de AEPap. Síndrome PFAPA. Publicado 27 de enero 2014
9. Ramos Amador J T, Rodríguez Serrato V, Bodas Pinedo A, Carnicero
10. Pastor MJ, Jiménez Fernandez F, Rubio Gribble B. Fiebre Periodica, Estomatitis Aftosa, Faringitis y Adenitis cervical: A proposito de 3 casos. Anales de Pediatria (Barcelona). 2000;52:59-61
11. Guerrero Fernández J. Síndrome de PFAPA. http://www.webpediatrica.com
12. Renko M, Salo E, Putto-Laurila A, Saxen H, Mattilar PS, Luotonen Jet al. A. E randomized controlled trial of tonsillectomy in periodic fever, aphthous stomatitis, pharyngitis, and adenitis síndrome (PFAPA) J Pediatr. 2007; 151:289-292.
13. Monguil I, Canduela V. Fiebre periódica. An Esp Pediatric. 2002; 57:334-44.

Revista Atalaya Medica nº 6 / 2014
Pág. 49-52

Original entregado 11/11/2014 Aceptado 10/12/2014

PACIENTE CON TRAUMATISMO Y DOLOR EN MUÑECA. A PROPÓSITO DE DOS CASOS

Dra. Marta Osca Guadalajara / Dra. María Pilar Muniesa Herrero / Dr. Ángel Castro Sauras / Dr. José Vicente Díaz Martínez
[1] Servicio de Cirugía Ortopédica y Traumatología. Hospital Obispo Polanco. Teruel

RESUMEN

Las fracturas del hueso piramidal, también llamado triquetral, constituyen las segundas fracturas carpianas, tras las fracturas de escafoides. Suelen ser de diagnóstico tardío, y con frecuencia se precisa de una tomografía axial computarizada (TAC) para llegar a su diagnóstico definitivo. Generalmente suelen ser fracturas no desplazadas, sin inestabilidad carpiana y se tratan conservadoramente sin necesidad de cirugía.

Presentamos dos casos clínicos al respecto.

PALABRAS CLAVE

Fractura; piramidal; carpo.

PATIENT WITH TRAUMA AND PAIN IN THE WRIST. REPORT OF TWO CASES

ABSTRACT

Triquetrum fractures are the second most common bone carpal, after scaphoid lesions. They usually have a late diagnosis, so a CT it is need to confirm it. These fractures are commonly non displaced and stable, so a conservative treatment is indicated. We present a report of two cases.

KEY WORDS

Fracture; triquetrum; carpal

INTRODUCCIÓN

Las fracturas de los huesos del carpo, salvo las del escafoides y en menor grado del piramidal, son raras[1]. Son lesiones que se producen generalmente tras una caída con la mano en extensión [1, 2].

Los signos clínicos suelen ser discretos e inespecíficos. Por lo tanto, el diagnóstico se basa en las pruebas de imagen. En la práctica habitual se utilizan las proyecciones estándar, anteroposterior y lateral, y en ocasiones una proyección oblicua para el borde cubital de la muñeca. En caso de sospecha de lesión sin apreciarse signos de una fractura de un hueso del carpo en la radiografía,debería realizarse una tomografía computarizada (TC) o en su defecto una resonancia magnética[2, 3].

Dentro de las fracturas carpianas las del hueso piramidal constituyen una entidad poco frecuente, pero que pueden dar lugar a importantes secuelas funcionales, por lo que es importante tener en cuenta su existencia y tratarlas adecuadamente[2, 4, 5].

Presentamos dos casos clínicos de fracturas del piramidal tratadas en nuestro servicio.

CASOS CLÍNICOS

CASO 1

Paciente de 45 años que tras caída accidental con muñeca en extensión acude al servicio de urgencias por dolor y tumefacción en muñeca izquierda.

A la exploración física presenta tumefacción importante, dolor a la palpación de estiloides radial y fibrocartílago triangular. Ligero dolor en tabaquera anatómica. Sin lesiones neurovasculares distales.

Se realizó radiografía simple de muñeca con proyecciones anteroposterior, lateral y oblicua no visualizándose lesiones óseas agudas.

Con diagnóstico de contusión de muñeca se da de alta con férula antebraquial, analgesia y con-

Fig. 1. Fractura piramidal con conminución dorsal.

trol en consultas externas de traumatología en una semana.

A la semana siguiente persiste dolor y tumefacción en la muñeca, no encontrándose ningún hallazgo en la radiografía. Debido a la clínica, se decidió continuar con inmovilización y revisión en una semana más.

En la siguiente visita, en el control radiológico se observó una conminución dorsal clara (Fig. 1), por lo que se decidió realizar una TAC de urgencia (Fig. 2). En este estudio se confirma una fractura conminuta del hueso piramidal con fragmento anterior que se sitúa por delante del hueso semilunar, una línea de fractura en la base de la apófisis palmar del trapecioy del borde medial superior del hueso grande en su articulación con el trapezoide, sin desplazamiento de fragmentos, y no se aprecian signos de luxación o subluxación del hueso semilunar ni resto del carpo.

Tras llevar dos semanas de inmovilización, se decidió continuar cuatro semanas más para la correcta consolidación de las fracturas. Al finalizar el tratamiento, el paciente mejoró clínicamente y se realizó tratamiento rehabilitador para alcanzar la movilidad previa de su muñeca.

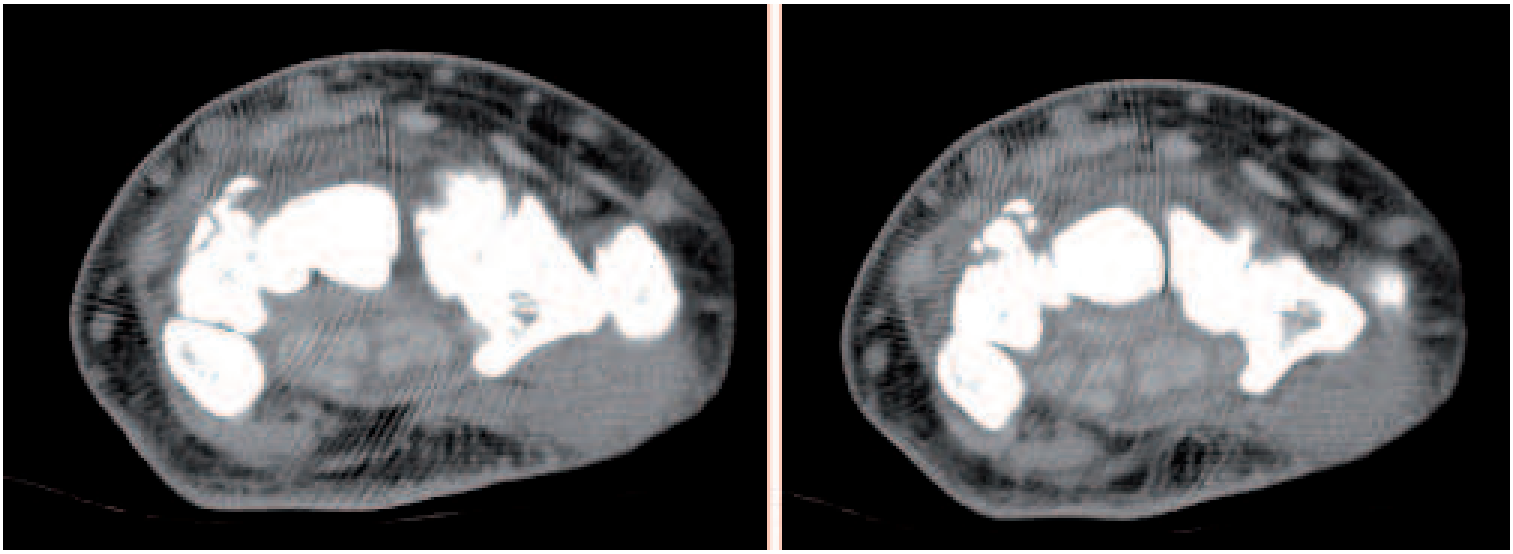

Fig. 2. Imagen de TAC en la que se observa fractura conminuta del hueso piramidal con fragmento anterior que se sitúa por delante del hueso semilunar. Línea de fractura en la base de la apófisis palmar del trapecio y del borde medial superior del hueso grande en su articulación con el trapezoide, sin desplazamiento de fragmentos. No se aprecian signos de luxación o subluxación de hueso semilunar ni resto del carpo.

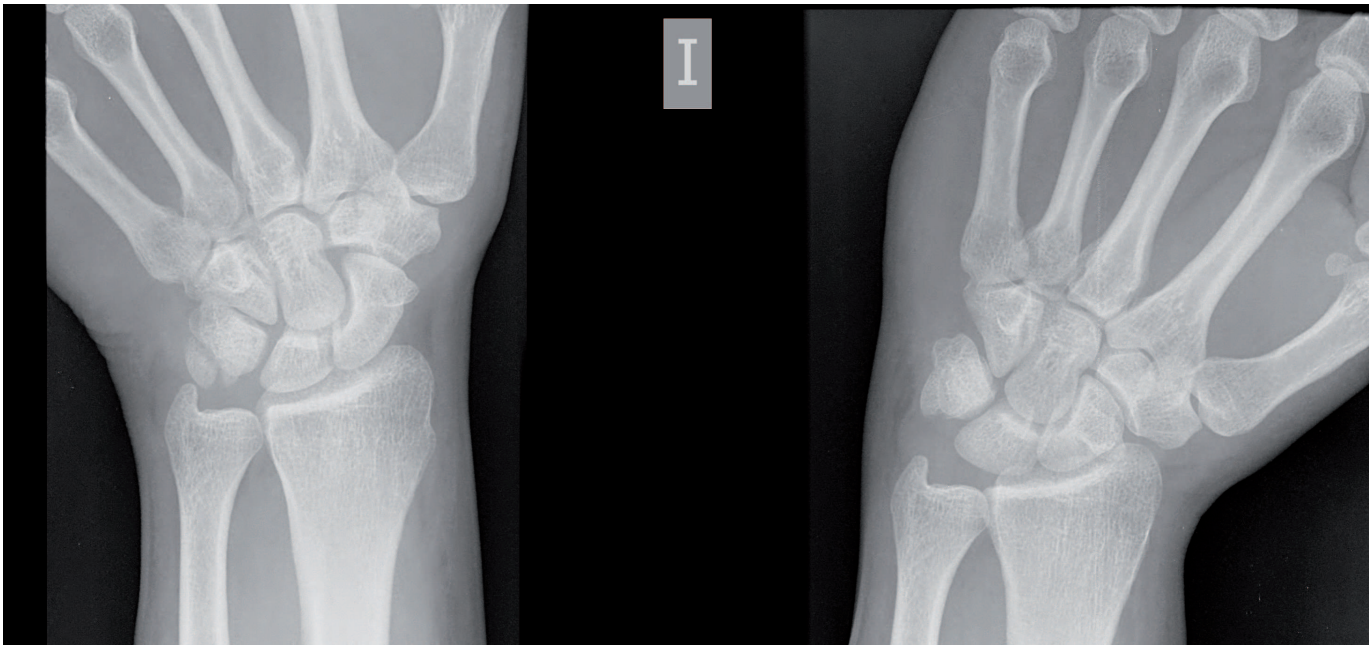

Fig. 3. Radiografía anteroposterior y con desviación radial (a la derecha de la imagen) de muñeca presentando fractura del hueso piramidal.

CASO 2

Paciente de 39 años que tras caída con la bicicleta acude por dolor en muñeca izquierda.

A la exploración física presenta dolor e inflamación en zona volar-cubital de la muñeca izquierda. Movilidad activa de la muñeca conservada, con dolor a la desviación cubital del carpo. Sin lesiones neurovasculares distales.

En el estudio radiológico simple de muñeca presentaba una fractura piramidal del carpo izquierdo con mínimo desplazamiento (Fig. 3).

Al ser una fractura sin desplazamiento se decidió tratamiento conservador con férula antebraquial, analgesia y control evolutivo en consultas externas de traumatología.

A los diez días, el control radiológico no mostró desplazamiento de la fractura,y se continuó con la inmovilización hasta completar el periodo de seis semanas. El paciente precisó de rehabilitación posterior para la recuperación completa de su movilidad previa de muñeca.

DISCUSIÓN

La fractura del piramidal, también llamado hueso triquetral, representa el 13% de las fracturas carpianas, y es la segunda más frecuente del carpo tras la del escafoides[1, 2]. Suele asociarse a otras lesiones, como fracturas del extremo distal del radio y luxaciones perisemilunares (producidas alrededor del arco del semilunar)[2]. Se caracterizan generalmente por dolor en el borde interno del carpo[2, 4, 5].

En el estudio radiológico inicial, las radiografías anteroposterior, oblicua en supinación y lateral son las más útiles para constatar este tipo de fracturas. A veces es necesario precisar de una TAC para alcanzar el diagnóstico[2, 3].

El mecanismo de lesión consiste o bien en una rotación o torsión de la muñeca, una fuerza de cizalla que conlleva un pinzamiento del ganchoso sobre la parte posterorradial del piramidal, una caída sobre la muñeca en extensión y desviación cubital, un impacto directo por la estiloides cubital, o un traumatismo directo sobre el dorso del carpo[1, 2].

Existen tres tipos principales de fracturas del piramidal[2]:

1. Las fracturas de la cortical dorsal
2. Las fracturas del cuerpo del piramidal
3. Las fracturas volares

El mecanismo más común de las fracturas de la cortical dorsal es por impactación. Este tipo se observan mejor en la proyección oblicua y lateral. A menudo permanecen asintomáticas a pesar de que el fragmento de cortical dorsal per-

manezca sin consolidar. Su tratamiento es quirúrgico sólo si existe un fragmento doloroso residual no susceptible de osteosíntesis y consiste en una escisión-desbridamiento por vía artroscópica[2].

Las fracturas por avulsión de la cortical dorsal suelen afectar al sitio de inserción de los ligamentos dorsales intercarpianos y radiopiramidales; de este modo, pueden representar una forma menor de una lesión perilunar inversa. Generalmente, estas fracturas causan poca morbilidad y pueden ser tratadas mediante inmovilización con yeso durante seis semanas[2].

El segundo tipo de fracturas afecta al cuerpo del piramidal. Suelen aparecer de forma aislada y son no desplazadas. Rara vez se asocian a fractura-luxación perilunar, y el tratamiento de elección viene marcado por la combinación de lesiones óseas y ligamentosas. Ante una lesión aislada del cuerpo del piramidal el tratamiento de elección es la inmovilización con yeso durante seis semanas. Se debe tratar mediante osteosíntesis en caso de desplazamiento y/o de luxación perisemilunar[2].

La luxación aislada del piramidal es rara, y se puede reducir con maniobras cerradas o abiertas si fuese necesario[2].

El tercer tipo de fractura consiste en una fractura-avulsión del aspecto más volar del hueso. No es frecuente, pero puede significar la presencia de una inestabilidad carpiana, ya que conlleva la avulsión del ligamento palmar cubitopiramidal y, posiblemente, del ligamento intercarpiano lunopiramidal. Es una fractura que a menudo pasa desapercibida en las radiografías iniciales, ya que el fragmento puede estar escondido detrás del ganchoso o en la porción remanente del piramidal. El tratamiento ideal no está establecido, y debe individualizarse según la estabilidad carpiana[2].

Por último, existe un mecanismo raro de producción de fractura del piramidal asociada con la luxación del pisiforme. Este mecanismo de lesión se piensa que es debido a fuerzas de cizalla producidas por la subluxación del pisiforme. Tienden a ocurrir en la superficie distal cubital a nivel de la articulación pisopiramidal y deben tratarse mediante resección del fragmento osteocondral en combinación con la resección del pisiforme[2].

En conclusión, las fracturas del hueso piramidal son las segundas en frecuencia del carpo (13%) tras las de escafoides (78%) [1, 2, 4, 5]. A menudo suelen pasar desapercibidas en la fase inicial debido a una clínica inespecífica y la dificultad radiológica de interpretación de los huesos carpianos. Sin embargo, no hay que subestimar los traumatismos de la muñeca con radiografías normales y siempre hay que conservar la idea de que se corre el riesgo de no diagnosticar algunas fracturas si no se realizan pruebas de imagen complementarias. Pueden conducir a una alteración funcional prolongada para el paciente si no se diagnostican adecuadamente. La mayoría se tratan mediante inmovilización enyesada durante cuatro a seis semanas, reservándose el tratamiento quirúrgico en aquellos casos de importantes desplazamientos de los fragmentos óseos, luxaciones o inestabilidades carpianas asociadas.

BIBLIOGRAFÍA

1. Bryan RS, Dobyns JH. Fractures of the carpal bones other than the lunate and navicular. Clin Orthop 1980; 149: 107-11
2. Green DP et al. Cirugía de la mano. Volumen 1. 2007. Editorial Elsevier.
3. Stuart PR, Berger RA, et al. The dorsopalmar stability of the distal radioulnar joint. J Hand Surg 2000; 25: 688-99
4. X. Delpit, E. Masméjean. Cirugía de los traumatismos recientes del carpo. EMC - Técnicas quirúrgicas en ortopedia y traumatología 2011:1-15 [Article 44-352].
5. Dumontier C, Soubeyrand M, Carmès S .Fracturas de los huesos del carpo. EMC [14-714]- Doi : 10.1016/S1286-935X(13)65906-7.

Revista Atalaya Medica nº 6 / 2014
Pág. 53-58

Original entregado 20/11/2014 Aceptado 10/12/2014

DOLOR PERSISTENTE EN MUÑECA TRAS TRAUMATISMO DE 4 MESES DE EVOLUCIÓN

Dr. Jose Vicente Díaz Martínez / Dr. Juan Jose Ballester Gimenez / Dr. Angel Castro Sauras / Dra. Marta Osca Guadalajara
Servicio de Cirugía Ortopédica y Traumatología . Hospital Obispo Polanco. Teruel

RESUMEN

La patología postraumática de la articulación radiocubital distal, es un problema frecuente y de difícil tratamiento, sobre todo en aquellos casos que pasan desapercibidos inicialmente y se cronifican.

A continuación presentamos una paciente con una inestabilidad crónica postraumática de la articulación radiocubital distal tratada quirúrgicamente mediante una técnica de reconstrucción ligamentosa de forma satisfactoria.

PALABRAS CLAVE

Inestabilidad, articulación radiocubital distal.

LINGERING WRIST PAIN AFTER FOUR MONTHS EVOLUTION TRAUMATIC EPISODE

ABSTRACT

Distal radioulnar joint postraumatic pathology, is a common and difficult problem to treat, especially in cases that go unnoticed initially and become chronic.

We present a patient with chronic posttraumatic instability of the distal radioulnar joint treated by surgical treatment with a ligament reconstruction technique successfully.

KEY WORDS

Instability, radioulnar joint

INTRODUCCIÓN

Presentamos el caso clínico de una paciente con una inestabilidad crónica de la articulación radiocubital distal, tratada de forma quirúrgica con técnica de reconstrucción ligamentosa. Esta patología constituye una entidad de difícil tratamiento cuyo pronostico depende del acto quirúrgico realizado.

CASO CLÍNICO

Paciente de 46 años de edad sin antecedentes médico - quirúrgicos de interés, no alergias medicamentosas conocidas, sin tratamiento habitual. Acude a urgencias por dolor en muñeca tras traumatismo directo por caída accidental hace cuatro meses en tratamiento y seguimiento por su médico de cabecera.

Exploración Física

La paciente presenta dolor selectivo a nivel de la articulación radiocubital distal, que se incrementa con la pronosupinación encontrándose el signo de la tecla positivo a nivel del cúbito distal. Fuerza y sensibilidad distal permanecían conservadas.

Pruebas complementarias

Ante esta exploración se decide realizar radiología simple con proyecciones antero-posterior (AP) y lateral (Lat) de muñeca (Fig. 1), en las cuales se observa una subluxación de la articulación radiocubital distal.

Se decide inmovilización con vendaje compresivo, pauta de antiinflamatorios y se deriva a consultas externas de traumatología para ampliar estudio a través de resonancia magnética nuclear (RMN), dado que había sospecha de lesión en el complejo fibrocartílago triangular[1] (CFCT). De no haberse dado esta situación, la tomografía axial

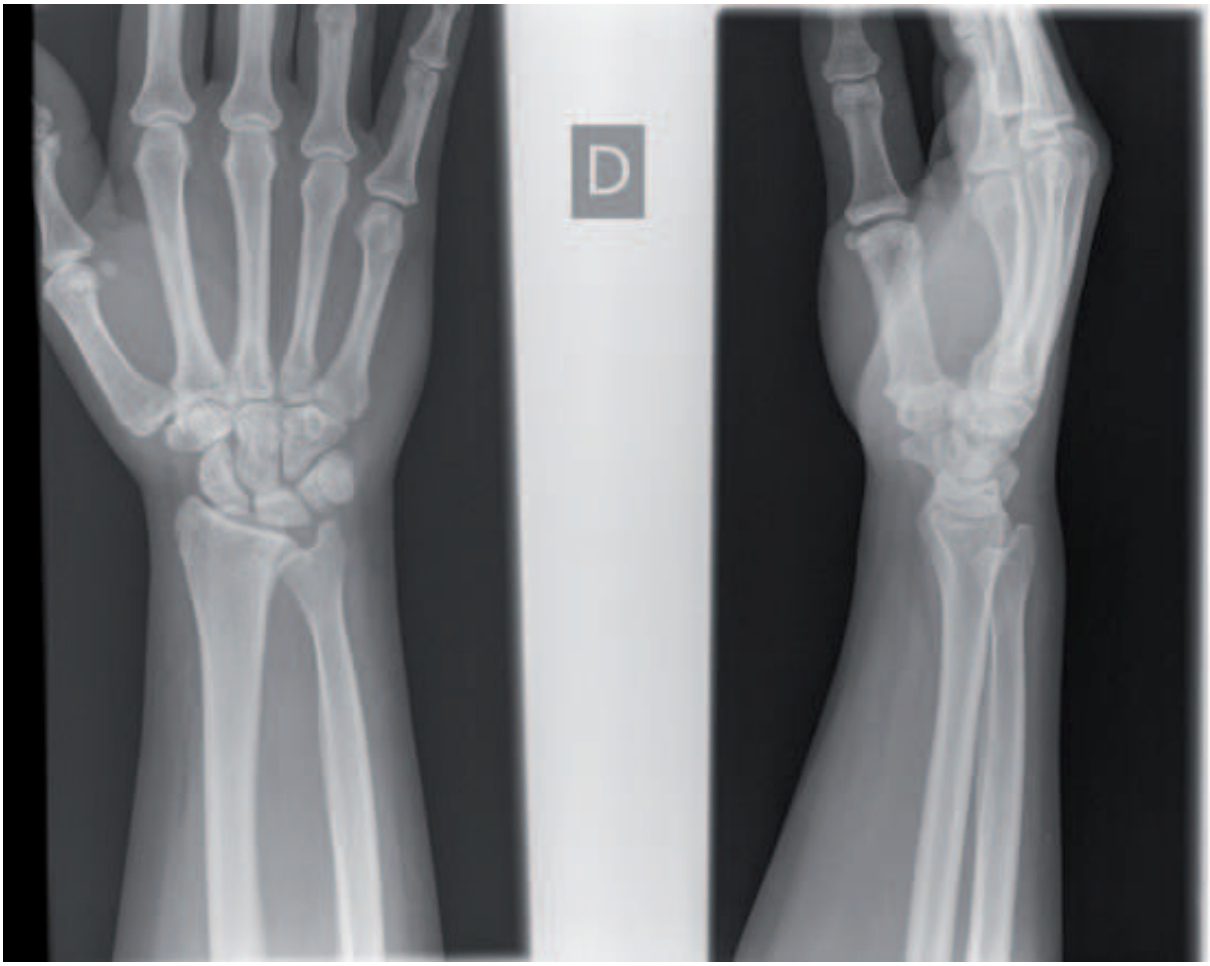

Fig. 1. Proyección AP y Lat de muñeca preoperatoria.

computarizada (TAC) hubiera sido la prueba de elección, puesto que proporciona mayor información en lo que a la congruencia articular se refiere.

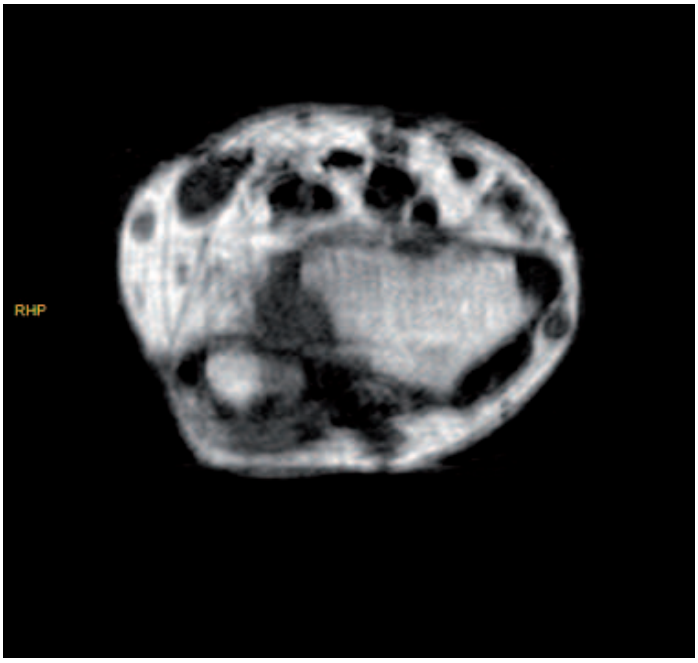

Fig. 2. RMN. Corte axial de la articulación radiocubital distal.

Informe RMN: Subluxación crónica de la articulación radiocubital distal (ARCD) con edema óseo a nivel de cúbito y radio con tejido cicatricial periarticular.

Posible lesión del CFCT

En la Fig. 2 se observa un corte axial de RMN a nivel de la ARCD

En la Fig. 3 se observa un corte coronal de RMN de la ARCD.

Diagnóstico

Inestabilidad de la articulación radiocubital distal con lesión complejo fibrocartílago triangular.

Tratamiento

Dada la clínica de inestabilidad de la ARCD crónica se opta por el tratamiento quirúrgico realizando una técnica de reconstrucción ligamentosa de Scheker reforzada con mini tightrope (Arthrex®).

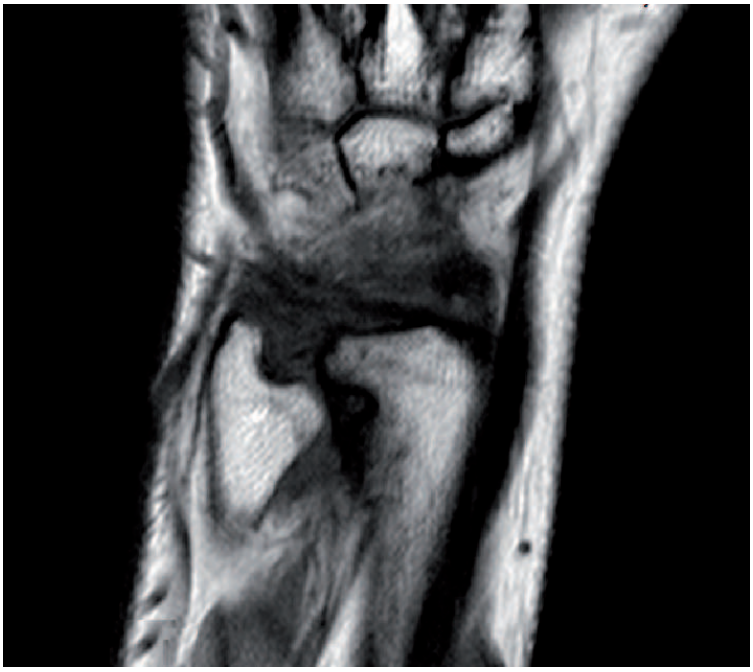

Fig. 3. RMN. Corte coronal del carpo.

Descripción de la técnica

Con el paciente en decúbito supino, con manguito de isquemia y el antebrazo en pronación, se realiza una incisión angulada sobre el cuarto y quinto compartimento extensor; se abre la fascia profunda proximal al retináculo extensor entre el extensor común de los dedos, el extensor corto del primer dedo (Fig. 4) y las unidades musculotendinosas son retraídas, exponiendo así la porción dorsoulnar del radio distal[2].

Se realiza una pequeña capsulotomía entre el cuarto y quinto compartimentos, a través de la cual se expone el borde dorsal distal, de la cavidad sigmoidea (Fig. 5). Se utiliza una aguja

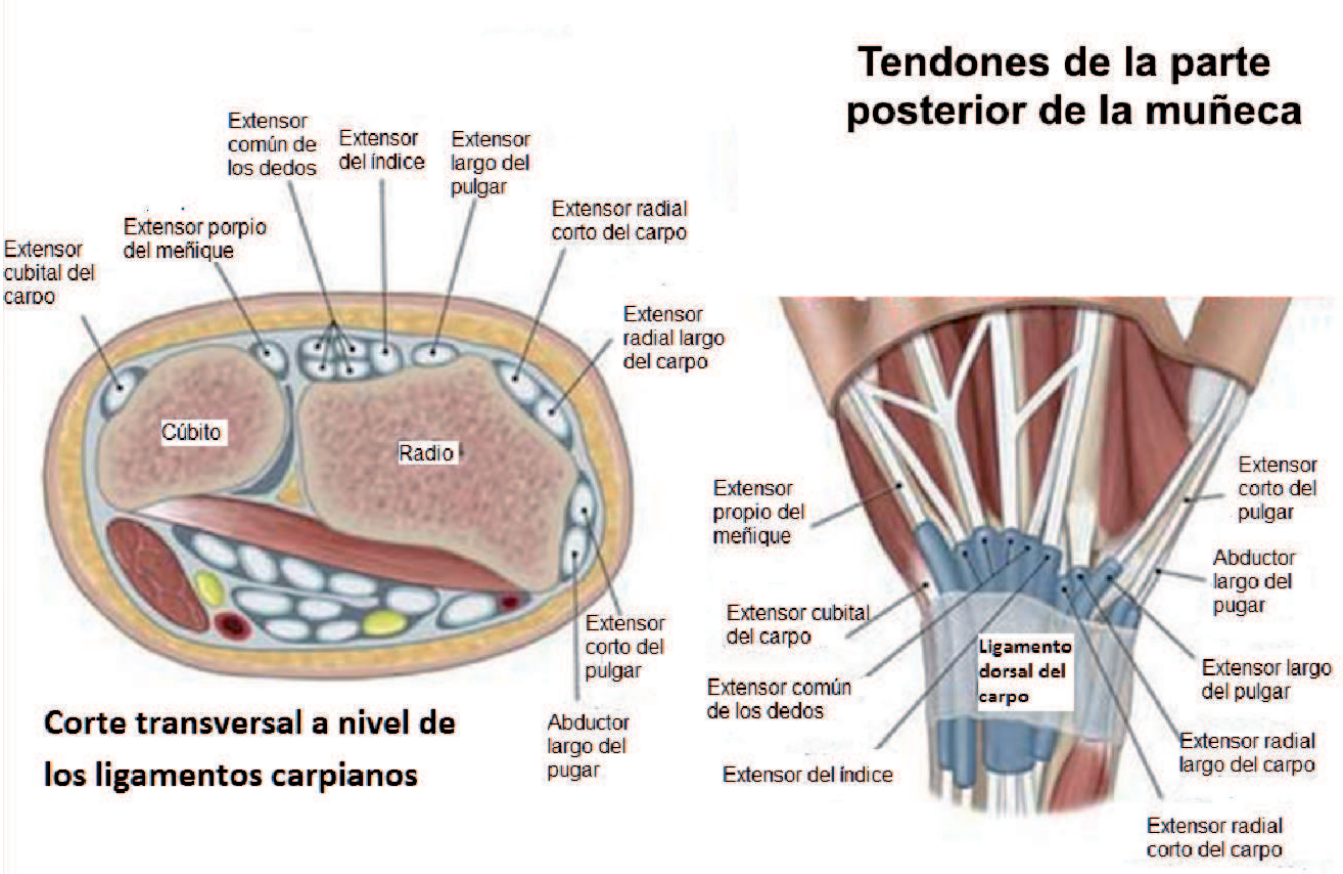

Fig. 4. Esquema anatómico.

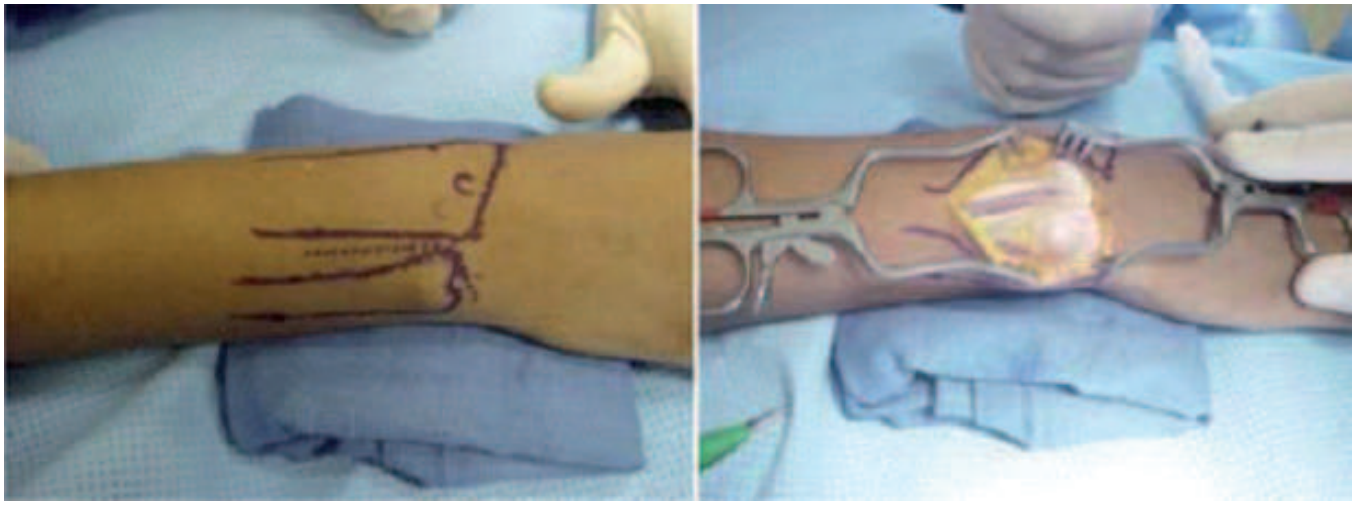

Fig. 5. Abordaje quirúrgico

de Kirschner gruesa para perforar un túnel en el radio distal iniciando en el lado dorsal de la cavidad sigmoidea y dirigiéndola hacia proximal, palmar y radial en la cavidad medular (tunel a-b). Un segundo túnel se perfora en la metáfisis del radio, iniciando aproximadamente 3 cm distal a la cavidad sigmoidea, siendo dirigido hacia medial, palmar y distal para encontrarse con el túnel previo en la cavidad medular, creando así un túnel angulado, el cual se agrandará utilizando una broca de 3 mm[3]. Posteriormente se realizan dos orificios unicorticales de 3 a 3.5 mm de diámetro en la metáfisis radial a intervalos de 1 cm cada uno, se utilizará un gancho para unir estos dos orificios (túnel c-d) en la cavidad medular y facilitar el paso del injerto tendinoso. El lado radial del cúbito distal se aborda entre el quinto y sexto compartimentos extensores de la muñeca[4], retrayendo los tejidos blandos. La cápsula a nivel de la estiloides cubital se abre justo radial al tendón del extensor carpi ulnaris, utilizando la aguja de Kirschner para perforar un túnel que inicia en fovea cubital y se dirige hacia el lado dorsoradial de la corteza cubital (túnel e-f). Este túnel se agranda con una broca de 3 mm. Se realizan otros dos orificios unicorticales a intervalos de un centímetro uno del otro y se conectan de la misma forma que en el radio (túnel g-h).

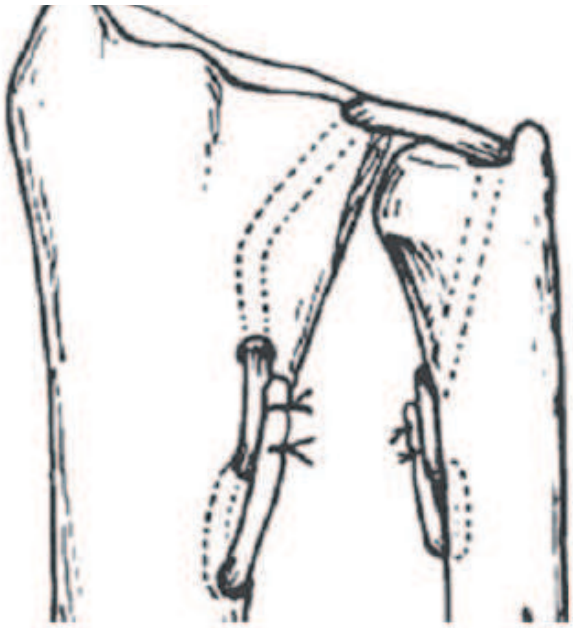

Fig. 6. Túneles óseos y disposición de la plastia

Con una pinza mosquito curva se pasa una lazada de alambre de una a otra capsulotomía, con el cual se engarza el injerto de tendón de palmaris longus, para que así quede dentro de las capsulotomías. Utilizando esta técnica con lazada de alambre, el extremo radial del injerto es traccionado dentro del orificio a y sale por el orificio b, el extremo distal del injerto se pasa dentro del orificio e y hacia afuera del orificio f. Este extremo del tendón entonces se pasa a través del orificio g y sale a través del orificio h.

Se ancla el extremo cubital del tendón, asimismo con tornillo interferencial, utilizando la misma técnica se pasa el extremo radial del injerto a través del túnel c-d. Se coloca el antebrazo en supinación máxima, se aplica tensión al extremo radial del injerto y se realiza prueba de estabilidad tanto en pronación[5] como en supinación, se vuelve a colocar en supinación el antebrazo, se tensa nuevamente el tendón y se ancla asimismo , durante el cierre de la herida se mantiene el antebrazo en supinación (Fig. 6)

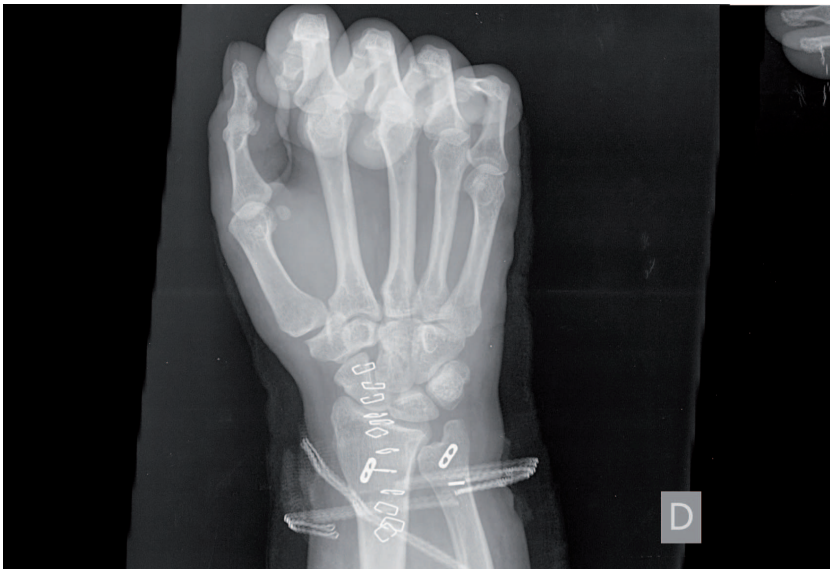

Fig. 7. Proyección AP y Lat de muñeca postoperatoria

Finalmente se aumenta la estabilidad de la ARCD con un Tightrope en sentido transversal de radio a cúbito, previamente se habían realizado los túneles para no interferir con el injerto.

Se inmoviliza el antebrazo en neutro con una escayola braquiopalmar durante tres semanas, al término de las cuales se quitan puntos y se coloca una nueva escayola en 20-30ºde pronación durante 3 semanas más[6].

Resultados

A los 4 meses postoperatorios la paciente se encuentra sin dolor, habiendo desaparecido la deformidad dorsal de la muñeca y la sintomatología derivada de la luxación de la ARCD .Se puede observar a través de la radiología simple en las proyecciones AP y Lat la perfecta congruencia articular (Fig. 7).

DISCUSIÓN

El tratamiento quirúrgico de la inestabilidad radiocubital distal, ha sido siempre un reto para el cirujano ortopédico y en especial el cirujano de mano, llegando a ser referido en algunos textos como la «lumbalgia» de la cirugía de mano. Múltiples técnicas quirúrgicas[7] han sido descritas para el tratamiento de esta patología, referidas por sus autores como satisfactorias, pero en la práctica presentan algunas desventajas como es la rigidez articular, inestabilidad y disminución de la fuerza.

En nuestro caso se valora una técnica, en la cual el objetivo principal es preservar la unidad de la articulación radiocubital distal y la función de la muñeca[8]. Ya que esta articulación no sólo provee de movimientos rotacionales a la muñeca, sino que también soporta la carga transmitida por un objeto a la mano y de ésta al radio a través del carpo. Por lo cual la reconstrucción del ligamento radiocubital dorsal anatómicamente es el procedimiento de preferencia[9], comparado con otros procedimientos rutilantes[10] o que alteran la biomecánica de la articulación. Esta articulación no es congruente totalmente, ya que la cavidad sigmoidea del radio es mayor al de la cabeza del cúbito, dando esto un movimiento traslacional del borde anterior al posterior de la cavidad sigmoidea y el cúbito en los movimientos de pronación-supinación, lo cual provoca que la tensión de los ligamentos radiocubitales dorsal y volar sean diferentes durante el movimiento, encontrando tensión del dorsal al realizar pronación y del volar en supinación según los estudios de Acosta y Schuind y al mismo tiempo encontrándose laxos en posición neutra del antebrazo[11].

El procedimiento de reconstrucción del ligamento radiocubital dorsal es técnicamente demandante, pero reproducible, en la cual se obtiene una reconstrucción anatómica y funcional de la articulación radiocubital y aunque se obtienen arcos de movimiento similares a los de otras estabilizaciones[12], la eliminación del dolor, fuerza y satisfacción del paciente son mayores.

BIBLIOGRAFÍA

1. Scheker L, Belliappa, Acosta G: Reconstruction of the dorsal ligament of the triangular fibrocartilage. J Hand Surg 1994;19 B(3): 310-8.
2. Scheker LR, Babb B, Killion P: Distal ulnar prosthetic replacement. Orthop Clin Nor Am 2001; 30(2): 365-75.
3. Minami A, Ogino T, Minami M: Treatment of distal radioulnardisorders. J Hand Surg 1987; 12A(2): 189-95.
4. Holstag: Reconstruction of distal radioulnar joint with synthetic ligament. Plast Reconst Surg 1999; 104(3): 699-704.
5. Acosta, Hnat, Scheker: Distal radio-ulnar ligament motion during supination and pronation. J Hand Surg 1993; 18(4): 502-5.
6. Gofton, Gordon, Dunning, Johnson, King: Soft-tissue stabilizers of the distal radioulnar joint: an in vitro kinematic study. J Hand Surg 1988; 29 A(3): 423-31.
7. Lowman CL: The use of fascia lata in the repair of disability at the wrist. J Bone Joint Surg 1930; 12: 400-2.
8. Eliason EL: An operation for recurrent inferior radioulnar dislocation. Ann Surg 1932: 27-35.
9. Davidson AJ, Horowits MT: Recurrent or habitual dislocation of the inferior radioulnar articulation. Am J Surg 1938; 41: 115-7.
10. Hill RB: Habitual dislocation of the distal in of the Ulna. J Bone Joint Surg 1939; 21: 780-1.
11. Regal JM, Bicker: Fascial sling operation for instability of the lower adioulnar joint. Mayo Clinics 1945; 20: 202-8.
12. Liebolt FL: A new procedure of treatment of luxation of the distal end of the ulna. J Bone Joint Surg 1953; l 34A: 261-2.

Revista Atalaya Medica nº 6 / 2014
Pág. 59-64

Original entregado 25/11/2014 Aceptado 10/12/2014

DOLOR TORÁCICO. SÍNDROME DE BOERHAAVE

Dr. Emilio Carlos López Soler[1] / Dr. Fernando Rodero Álvarez[1] / Dra. Clara López Mas[2]
[1] Servicio de Urgencias. Hospital Obispo Polanco. Teruel
[2] Médico residente de la Unidad Docente de Medicina Familiar y Comunitaria.

RESUMEN

El dolor torácico constituye uno de los motivos de consulta más frecuente en los servicios de urgencias hospitalarios y corresponde al médico urgenciólogo realizar un diagnóstico diferencial entre las patologías no urgentes y las potencialmente graves que precisen una intervención inmediata y cuyo retraso diagnóstico y terapéutico pueda desembocar en un desenlace fatal.

Presentamos el caso de un paciente con dolor torácico con el diagnóstico final de síndrome de Boerhaave.

PALABRAS CLAVE

dolor torácico, perforación esofágica, síndrome de Boerhaave.

THORACIC PAIN. BOERHAAVE SYNDROME

ABSTRACT

Thoracic pain constitutes one of the most frequent reasons for consultation in emergency departments, and the emergency physician must do a differential diagnosis between non-urgent and potentially serious diseases that require immediate intervention and whose diagnosis and therapeutic delay can lead to a fatal outcome.

We report the case of a patient with thoracic pain, with a final diagnosis of Boerhaave syndrome.

KEY WORDS

thoracic pain, esophagus perforation, Boerhaave syndrome

INTRODUCCIÓN

El dolor torácico constituye uno de los motivos más frecuentes de consulta en los servicios de urgencias hospitalarias y corresponde al médico de urgencias, mediante una correcta interpretación de la sintomatología, la valoración de la estabilidad hemodinámica del paciente, la exploración física y las pruebas complementarias solicitadas realizar un diagnóstico diferencial entre patologías banales (osteocondritis, dolor pleurítico, estados de ansiedad, herpes zoster), procesos urgentes no vitales (pericarditis, neumonía, derrame pleural, brote ulceroso, espasmo esofágico) y situaciones verdaderamente urgentes y potencialmente graves (cardiopatía isquémica, disección aórtica, taponamiento cardiaco, tromboembolismo pulmonar, neumotórax a tensión, perforación esofágica, volet costal). En un servicio de urgencias hospitalarias el objetivo principal al valorar un dolor torácico consiste en diferenciar las etiologías potencialmente graves que precisen una intervención inmediata y cuyo retraso diagnóstico y, por tanto terapéutico, pueda desembocar en un desenlace fatal, de las que no lo son, cuya actitud terapéutica no requiere intervención inmediata.

Presentamos el caso de una mujer de 81 años que consultó en nuestro servicio por un cuadro de dolor torácico secundario a un síndrome de Boerhaave con evolución fatal.

CASO CLÍNICO

Paciente mujer de 81 años de edad con antecedentes de diabetes mellitus tipo 2, hipercolesterolemia, fibrilación auricular crónica con un ingreso por insuficiencia cardiaca descompensada debida a respuesta ventricular rápida, insuficiencia mitral, doble lesión aórtica e insuficiencia tricúspide. En tratamiento con acenocumarol, atorvastatina, metformina, lansoprazol, paracetamol, furosemida, bi-

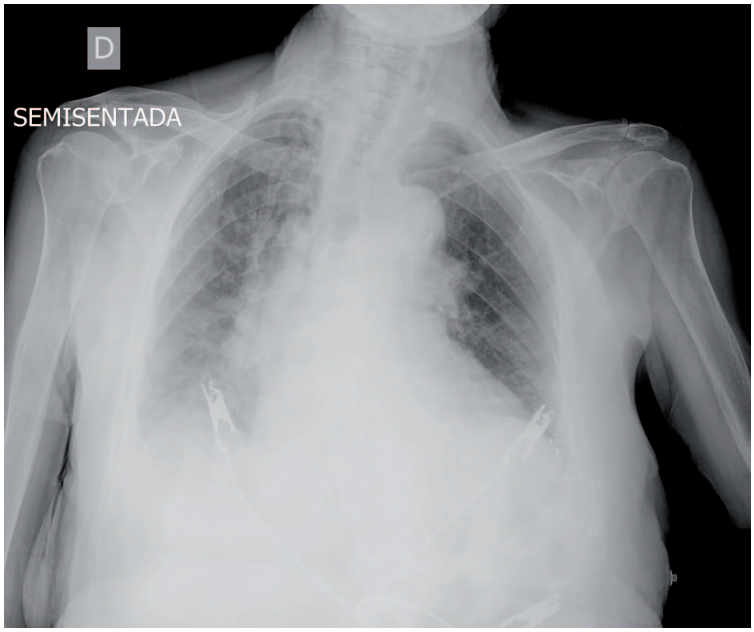

Fig. 1. Radiografía de tórax inicial en proyección anteroposterior semisentada donde se observa pequeño derrame pleural derecho.

soprolol, diltiazem y zolpidem. Acude a nuestro servicio tras presentar mientras se encontraba comiendo episodio de sensación de impactación esofágica baja con posterior dolor centrotorácico, de tipo opresivo, que mejoró con un pequeño vómito bilioso, sin irradiación y sin sintomatología vegetativa acompañante. Desde entonces refiere disfagia acompañada de dolor costal derecho de características mecánicas. Presenta las siguientes constantes vitales, tensión arterial 125/74 mmHg, frecuencia cardiaca 141 lpm, temperatura 37.4ºC y saturación de oxígeno del 93% respirando aire ambiente. A la exploración se encuentra consciente y orientada, bien coloreada, perfundida e hidratada, no impresiona de gravedad y presenta buen estado general. Ingurgitación yugular negativa, auscultación cardiaca con tonos arrítmicos, taquicárdicos y sin soplos, auscultación pulmonar con leve hipofonesis en base derecha, abdomen sin hallazgos relevantes, puñopercusión lumbar bilateral negativa y extremidades con edemas tibiomaleolares ++/++++, sin signos flebíticos y con pulsos pedios conservados y simétricos. Se solicitaron las siguientes exploraciones complementarias, electrocardiograma que presentaba fibrilación auricular a 140 lpm sin signos isquémicos agudos, radiografía de tórax anteroposterior en posición semisentada donde se observó pequeño derrame pleural derecho sin objetivarse ningún otro hallazgo relevante (Fig. 1) y analítica de sangre (hemograma, coagulación, bioquímica y enzimas cardiacos) con resultados en rango de normalidad excepto amilasemia de 358 UI/l y PCR de 35 mg/dl. Durante su estancia en urgencias permaneció hemodinámicamente estable en todo momento, se administró tratamiento con glucagon y digital y con la sospecha diagnóstica de impactación esofágica y fibrilación auricular con respuesta ventricular rápida se decidió su paso al Área de Observación para control de frecuencia cardiaca y valorar realización de endoscopia por la mañana en caso de persistencia de la sintomatología.

Durante su estancia en observación permaneció hemodinámicamente estable en todo momento, se controló la frecuencia cardiaca con digital, mejoró la disfagia y toleró ingesta líquida sin incidencias. En analítica de control sólo destacable amilasemia de 342 UI/l y PCR>90 mg/dl. En la radiografía de control realizada no se apreciaron hallazgos de interés, pero a posteriori se observó en la proyección posteroanterior la presencia de un nivel hidroaéreo en el mediastino y en la lateral un enfisema subcutáneo que debieron haber hecho sospechar, en el contexto clínico, perforación esofágica (Fig. 2 y 3). Con la sospecha diagnóstica de derrame pleural y fibrilación auricular crónica se ingresó en Medicina Interna.

Durante el ingreso en planta la paciente comienza con disnea y fibrilación auricular con respuesta ventricular rápida produciéndose, de forma brusca, importante deterioro del estado general con desaturación e hipotensión. En analí-

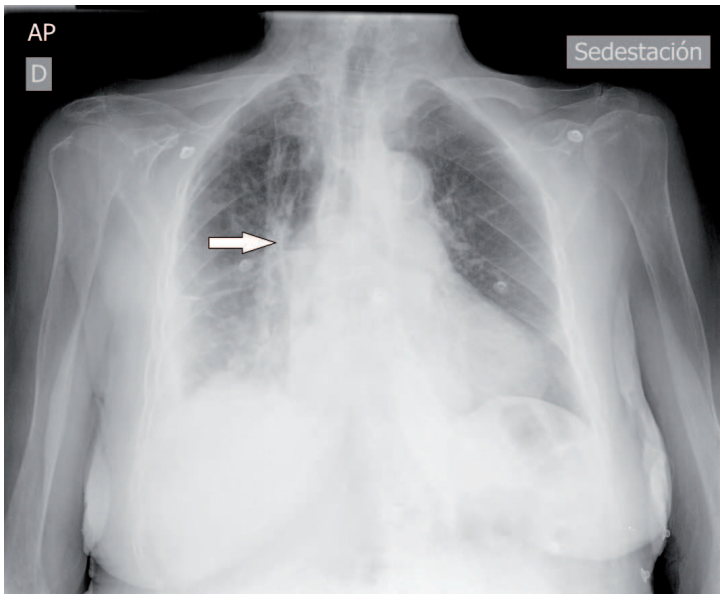

Fig. 2. Radiografía anteroposterior de tórax donde se observa, señalado por la flecha, el nivel hidroaéreo en el mediastino.

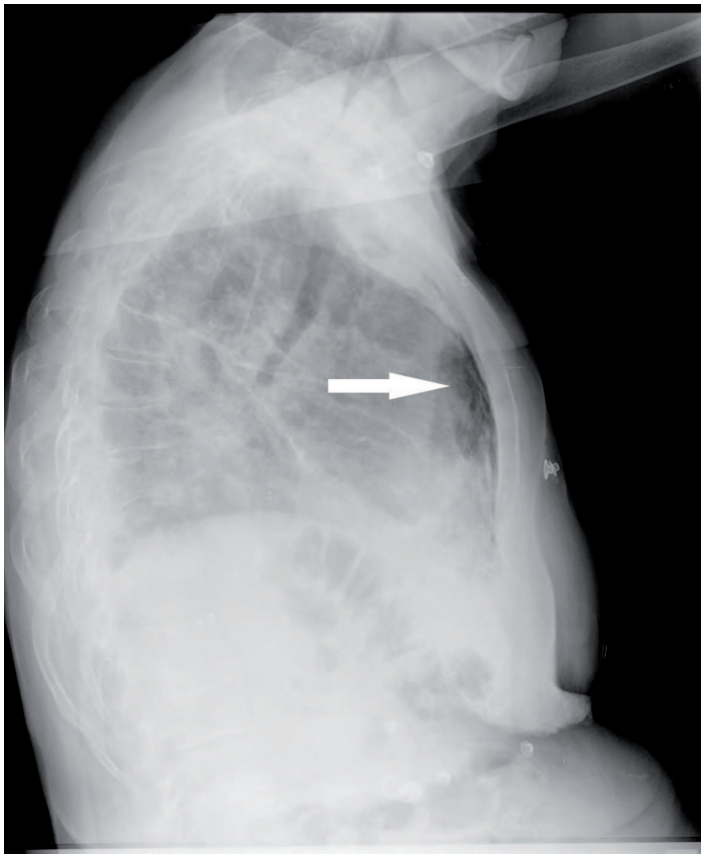

Fig. 3. Radiografía lateral de tórax donde se observa, señalado por la flecha, el enfisema subcutáneo.

tica urgente destaca acidosis mixta con exceso de bases de -14 y lactato de 10. Se inicia ventilación mecánica no invasiva (VMNI) con escasa mejoría respiratoria, impresionando la paciente de gravedad por lo que pasa a la Unidad de Cuidados Intensivos, donde se canaliza vía central femoral derecha iniciándose medidas de reanimación hemodinámica con fluidoterapia, bicarbonato y noradrenalina. Ante la evolución desfavorable se suspende VMNI y se realiza intubación orotraqueal. En nueva radiografía realizada se observó moderado derrame pleural derecho y colapso del parénquima pulmonar (Fig. 4). Se realizó ecografía pulmonar que objetivó colapso del parénquima pulmonar con importante derrame pleural y ausencia de slinding pleural. Ante la sospecha de mediastinitis se solicitó TAC torácico que se informó como neumomediastino con sospecha de mediastinitis (probable laceración/perforación esofágica no valorable por el método), hidroneumotórax derecho, tabicado, con colapso pulmonar y probable neumopatía asociada, mínimo derrame pleural izquierdo y enfisema subcutáneo izquierdo (Fig. 5). La gravedad del cuadro e inestabilidad de la paciente impidió plantear su traslado al hospital de referencia. Pese a las medidas terapéuticas instauradas se produjo progresivo deterioro hemodinámico y del estado general y posterior fallo multiorgánico que provocó su fallecimiento a las 48 horas.

DISCUSIÓN

La perforación esofágica espontánea o síndrome de Boheraave fue descrito en un principio en 1724 por Hermann Boerhaave tras la muerte de un varón, Lord Wessenaer, por un cuadro de vómitos intensos con ruptura esofágica y paso del contenido del esófago al tórax. Se puede definir como una dehiscencia de la pared esofágica en una zona macroscópicamente sana, generalmente en relación a un aumento brusco de la presión esofágica combinada con una presión negativa intratorácica sin ser secundaria a traumatismo externo, iatrogenia o a la acción de cuerpo extraño[1-3]. La mortalidad de este cuadro se sitúa en el 20-30% según la literatura internacional[4,5], siendo por ello de vital importancia el diagnóstico precoz para una correcta actitud terapéutica. En la etiopatogenia de este cuadro pueden existir factores predisponentes en forma de alteraciones gastroduodenales como la hernia de hiato y ulcus duodenal, estando presente en algunos estudios un alto porcentaje de ulcus bulbar[6,7].

Desde el punto de vista fisiopatológico, para que se produzca una perforación esofágica, debe existir una fuerza lo suficientemente intensa como para vencer la resistencia de la pared

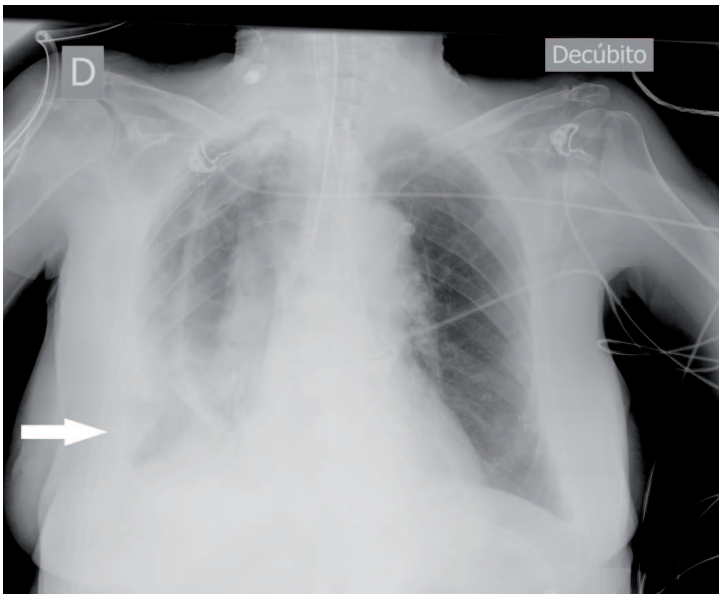

Fig. 4. Radiografía anteroposterior de tórax donde se observa, señalado por la flecha, el derrame pleural y colapso del parénquima pulmonar.

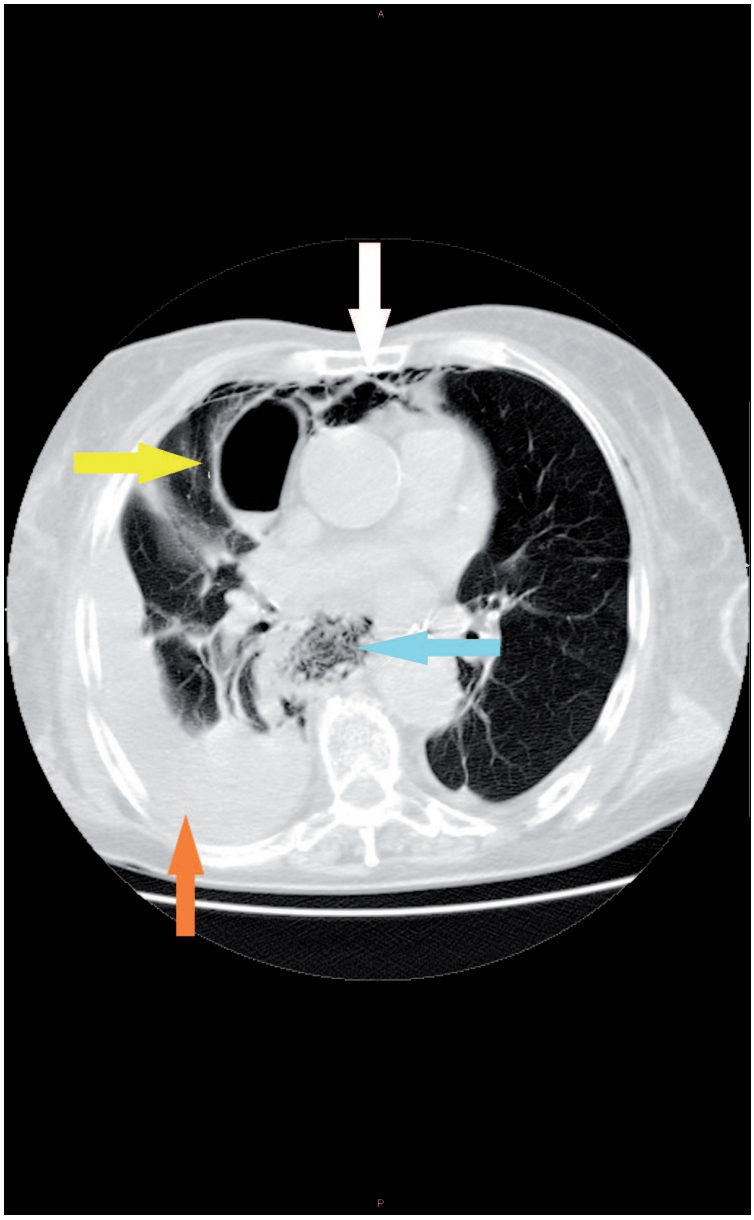

Fig. 5. Corte de TAC torácico en el que se observa el neumomediastino (flecha blanca), el hidroneumotórax derecho tabicado (flecha amarilla), el derrame pleural derecho (flecha roja) y el acúmulo de detritus a nivel paraesofágico por sospecha de perforación esofágica (flecha azul).

esofágica[8], estando la gravedad de la perforación en relación con varios factores como el tamaño de la misma, la presencia o ausencia de contenido alimentario, la localización, tiempo de evolución, la edad o la situación basal del paciente respecto a nutrición y estado inmunológico[8-10]. Las perforaciones cervicales tienen mejor pronóstico al producirse hacia el espacio prevertebral, las torácicas suelen ocasionar mediastinitis mientras que las abdominales peritonitis[8]. La localización de la perforación suele ser a nivel del tercio inferior del esófago, a unos 3-5 cm de la unión gastroesofágica, dada la anatomía de este segmento con ausencia de capa serosa[1], siendo la región izquierda la más afectada por su mayor debilidad muscular y por el menor apoyo de estructuras paraesofágicas[1,11].

El cuadro clínico clásico se caracteriza por la presencia de vómitos, dolor torácico y enfisema subcutáneo, conocido como la tríada de Mackler[4]. No obstante en gran número de casos la clínica inicial es atípica y abigarrada lo que en un número no despreciable de perforaciones puede retrasar el diagnóstico definitivo con la consecuente demora terapéutica con resultado fatal. Con menor frecuencia pueden aparecer otras manifestaciones clínicas tales como hematemesis, disnea, atragantamiento, dolor en el hombro, sudoración, sed y derrame pleural[1]. En función de la gravedad de la sintomatología la exploración del paciente puede ser desde ciertamente anodina hasta encontrarnos con un paciente en estado de shock y con aspecto de gravedad.

En cuanto al diagnóstico éste se basa en la realización de pruebas de imagen. La radiografía simple es imprescindible[4,12,13] y puede mostrar signos indirectos de perforación esofágica como enfisema subcutáneo, neumomediastino, neumotórax y derrame pleural[14]. De todas formas, en los momentos iniciales del cuadro, la radiografía de tórax puede ser normal hasta en un 10-15% de los casos[14,15]. El esofagograma es una técnica diagnóstica de referencia ya que localiza el punto de la perforación por la extravasación del contraste[14,15]. Suele utilizarse contraste hidrosoluble al ser menos irritante para el mediastino, pero al ser menos radiopaco y tender a dispersarse rápidamente puede presentar hasta un 22% de falsos negativos[14,16]. Los contrastes baritados presentan mayor adherencia a la mucosa, baja dilución en el lugar de la perforación y alta radiopacidad[14,16]. Debido a su accesibilidad y precisión, la TAC ha ganado importancia, siendo en muchas ocasiones la prueba diagnóstica definitiva[4]. Los hallazgos suelen ser la presencia de aire extraluminal (signo hallado con más frecuencia)[14], adelgazamiento de la pared esofágica[14,17,18], presencia de detritus o abscesos paraesofágicos[14,15,17,20], existencia de fístulas hacia el mediastino o pleura[14,15,20] y la presencia de derrame pleural preferentemente izquierdo[14,20]. La TAC ha demostrado su utilidad sobre todo en el diagnóstico de casos de presentación atípica y en falsos negativos con el esofagograma[14]. White et al[17] encontraron que en el 33% de los pacientes que estudiaron la

perforación esofágica no fue considerada inicialmente y fue la TAC la que sugirió el diagnóstico.

El diagnóstico diferencial deberá realizarse con gran variedad de procesos que cursan con dolor torácico, disnea, dolor abdominal, alteración del estado general o repercusión hemodinámica, como son neumonía por aspiración, apendicitis, aneurisma disecante de aorta, esofagitis, absceso pulmonar, trombosis mesentérica, cardiopatía isquémica, pancreatitis, ulcus perforado, pericarditis, neumotórax a tensión, neumomediastino, neumoperitoneo, tromboembolismo pulmonar, litiasis ureteral, pielonefritis, rotura de absceso subfrénico, hernia diafragmática incarcerada y hemorragia esplénica[1,3]. Citar las complicaciones más graves y frecuentes como abscesos pulmonares, fístulas broncopleurales, neumonías, mediastinitis, insuficiencia respiratoria aguda, insuficiencia renal aguda, empiema y shock séptico[1,21].

Respecto al tratamiento de esta patología cabe destacar lo importante que resulta el diagnóstico y medidas terapéuticas precoces ya que la mortalidad dependerá en gran medida del momento en que se instaure. La actitud terapéutica dependerá de factores como el momento de iniciar el tratamiento, localización y tamaño de la perforación y presencia de patología asociada[8,10]. Inicialmente siempre se deben adoptar una serie de medidas generales de soporte como mantenimiento hidroelectrolítico, soporte cardiorrespiratorio, nutrición parenteral, inhibición de la secreción ácida y antibioterapia de amplio espectro[8]. El tratamiento conservador con antibióticos, drenaje y alimentación parenteral se ha visto eficaz en pacientes que presentaban escasa sintomatología, sin extravasación pleural y sin comunicación pleuroesofágica[1,21]. Algunos autores[6,22] priorizan el tratamiento médico, si bien la mayoría admiten que con el tratamiento quirúrgico precoz se obtienen mejores resultados, sin que la técnica empleada esté en relación directa con los resultados[6,23]. Entre las diversas técnicas quirúrgicas cabe citar el drenaje simple, con la colocación de drenaje cervical, torácico o abdominal dependiendo de la localización de la perforación, y realizando una gastrostomía o yeyunostomía para alimentación enteral; la exclusión esofágica bipolar intratorácica con ligadura del cardias y la exclusión del esófago a nivel cervical (esofagostomía). Se pueden realizar plastias con parches vascularizados de fundus gástrico, músculos intercostales, diafragma, pericardio o pleura parietal[1]. La mortalidad está estrechamente relacionada con el retraso diagnóstico[1,2,24], desciende al 10% cuando la cirugía se practica en las primeras 24 horas y aumenta al 31% si es más tardía.

BIBLIOGRAFÍA

1. Squella Boer F, Catán Gouhamer F, Ugarte Ubiergo S, Ramírez Izquierdo M, Grenett Herrera C. Síndrome de Boerhaave. Revisión a propósito de dos casos clínicos. Revista Chilena de Medicina Intensiva 2004; 19(1): 24-27

2. Sealy WC. Rupture of the esophagus. Am J Surg 1963; 105: 505-10

3. Henderson AM, Péloquin MM. Boerhaave revisited spontaneus esophageal perforation as a diagnostic masquerader. Am J Med 1989; 86: 559-67

4. Granel Villach L, Fortea Sanchís C, Martínez Ramos D, Paiva Coronel GA, Queralt Martín R, Villarín Rodríguez A, Salvador Sanchís JL. Síndrome de Boerhaave: revisión de nuestra experiencia en los últimos 16 años. Rev Gastroenterol Mex. 2014; 79: 67-70

5. Tettey M, Edwin F, Aniteye E, Sereboe L, Tamatey M, Entsua-Mensah K, Kotei D, Frimpong-Boateng K. Management of esophageal perforation: Analysis of 16 cases. Trop Doct. 2011; 41: 201-3

6. Sánchez Fernández J, Jiménez López M, Lozano Sánchez F, Varela Simó G, Cuadrado Idoyaga F, Gómez Alonso A. Rotura espontánea de esófago (síndrome de Boerhaave). Un caso de presentación atípica. Cir Esp. 2000; 67: 308-10

7. Brauer RB, Lieberman Meffert D, Stein HJ, Bartels H, Siewert JR. Boerhaave's syndrome: analysis of the literature and report 18 new cases. Dis Esophagus 1997 Jan; 10(1): 64-8

8. Álvarez Sánchez A, Rey Díaz-Rubio E, Díaz-Rubio M. Otras patologías estructurales esofágicas. Anillos y membranas esofágicas. Divertículos esofágicos. Rotura esofágica. Medicine 2004; 09: 29-35

9. Attar S, Hankins JR, Suter CM, Coughlin TR, Sequeira A, McLaughlin JS. Esophageal perforation: a therapeutic challenge. Ann Thorac Surg 1990; 50: 45-51

10. Infantolino A, Ter R. Rupture and perforation of esophagus. En: Castell DO, Richter JE, editors. The esophagus. Philadelphia: Lippincott, Williams and Wilkins; 1999: p. 595-605

11. Drury M, Anderson W, Heffner JE. Diagnostic value of pleural fluid cytology in occult Boerhaave syndrome. Chest 1992; 102: 976-78

12. Kiev J, Amendola M, Bouhaidar D, Sandhu BS, Zhao X, Maher J. A management algorithm for esophageal perforation. Am J Surg 2007; 194: 103-6

13. Viste A, Soreide JA. Esophageal perforation: Diagnostic work-up and clinical decision-making in the first 24 hours. Scand J Trauma, Resusc Emerg Med 2011; 19: 66

14. Dolores Moreno M, Blanca Vargas. Perforación esofágica no iatrogénica: diagnóstico radiológico. Radiología 2004; 46: 243-7

15. Duehring GL. Boerhaave syndrome. Radiol Technol 2000; 72(1): 51-5

16. Buecker A, Wein BB, Neuerburg JM, Guenther RW. Esophageal perforation: comparison of use of aqueous and barium-containing contrast media. Radiology 1997; 202(3): 683-6

17. White CS, Templeton PA, Attar S. Esophageal perforation: CT findings. AJR Am J Roentqenol 1993; 160(4): 767-70

18. Giménez A, Franquet T, Erasmus J, Martínez S, Estrada P. Thoracic complications of esophageal disorders. Radiographics 2002 Oct; 22 Spec No: S247-58

19. Dayen C, Mishellany H, Hellmuth D, Mayeux I, Aubry P, Glerant JC, Auquier MA, Reix T, Abet D, Jounieaux V. La rupture spontanée de l'oesophage ou syndrome de Boerhaave. Rev Mal Respir 2001; 18(5): 537-40

20. Backer CL, LoCirero J, Hartz RS, Donaldson JS, Shiels T. Computed tomography in patients with esophageal perforation. Chest 1990; 98(5): 1078-80

21. Pate JW, Walker WA, Cole FH Jr, Owen EW, Jonson WH. Spontaneous rupture of the esophagus a 30 years experience. Ann Thorac Surg 1989; 47: 689-92

22. Slim K, Elbaz V, Pezet D, Chipponi J. Traitement non-operatoire des perforations de l'oesophage thoracique. Presse Med 1996; 25(4): 154-6

23. Conti M, Androsoni GP, Ipponi PL, Lazzeri V, Naspetti R, Secci S et al. Rottura spontanea transmurale dell' esofago (sindrome di Boerhaave). Minerva Chir 1995; 50: 575-81

24. Skinner DB, Little AG, DeMeester IR. Management of esophageal perforation. Am J Surg 1980; 139: 760-5

Revista Atalaya Medica nº 6 / 2014
Pág. 65-68
Original entregado 03/11/2014 Aceptado 10/12/2014

HERNIA DE SPIEGEL: A PROPÓSITO DE UN CASO

Dra. Carla Blanco Pino[1] / Dr. Francisco José Esteban Fuentes[2] / Dra. Mónica Oset García[3] / Dra. Dolores Soffiantini[1]
[1] Residente de Medicina de Familia y Comunitaria. Hospital Obispo Polanco. Teruel
[2] FEA del Servicio de Urgencias. Hospital Obispo Polanco. Teruel
[3] FEA del Servicio de Cirugía. Hospital Obispo Polanco. Teruel

RESUMEN

La hernia de Spiegel es un defecto herniario raro de la pared abdominal. Aparece a nivel de la línea semilunar de Spiegel, siendo el lugar más frecuente de aparición, debajo del ombligo. Son de difícil diagnóstico por su larvada clínica y su pequeño tamaño, por lo que las complicaciones son frecuentes y la mayoría de ellas se operan de forma urgente. El tratamiento quirúrgico de elección es la cirugía abierta, estando, la técnica laparoscópica, en discusión.

PALABRAS CLAVE

Hernia, Spiegel, pared abdominal, línea semilunar

ABSTRACT

Spiegel´s hernia is a rare hernia defect of the abdominal wall. It is developing at the semilunar Spiegel´s line, being the most common site of occurrence, below the navel. It is difficult to diagnose because of its latent clinical symptoms and its small size, so complications are frequent and most of them are operated urgently. The surgical treatment of choice is open surgery, laparoscopic technique, is being discussed.

KEY WORDS

Spiegel´s Hernia, abdominal wall, semilunar line.

INTRODUCCIÓN

La hernia de Spiegel es una entidad rara (aproximadamente 0.1-2% de todas las hernias)[1-2] se produce por la protrusión de un saco peritoneal o un órgano a través de la línea semilunar de Spiegel, zona de transición entre la fascia del músculo recto anterior y las vainas de los músculos anchos del abdomen. Podemos encontrar de etiología congénita o adquirida, siendo esta última la más frecuente. 32 Se consideran factores predisponentes aquellos que aumenten la presión intraabdominal; enfermedad pulmonar obstructiva crónica (EPOC), obesidad, cirugía o esfuerzos musculares repetidos[2-3].

Se presenta con mayor frecuencia en mujeres, en la 5ª década de la vida[1-7].

CASO CLÍNICO

Se presenta el caso de una mujer de 87 años que acude al servicio de urgencias por tumoración dolorosa en fosa iliaca derecha acompañada de estreñimiento desde hace 4 días, febrícula, sin náuseas ni vómitos. Refería la aparición del bultoma tras haber realizo esfuerzo abdominal repetido durante 2 horas, desde entonces había aumentado el tamaño y su consistencia.

La paciente no presentaba antecedentes médicos ni quirúrgicos.

A su entrada al servicio de urgencias se objetiva una TA de 162/78 mmHg, FC 91 LPM, Temperatura 37.9ºC. Presenta buen estado general, normocoloreada y normohidratada. La auscultación cardiopulmonar es normal. A la exploración abdominal presentaba tumoración de 3 cm a nivel de fosa iliaca derecha, dolorosa a la palpación, de consistencia dura y no reductible (Fig. 1).

Se le realiza una analítica sanguínea con los siguientes valores a destacar: leucocitos 16970,

Fig. 1. Tumoración de 3 cm a nivel de fosa iliaca derecha.

neutrófilos 88.4%, hemoglobina 10.8, Hto 30.7%, PCR >90. Se completa el estudio con un radiografía abdominal presentando distensión en colon derecho y niveles hidroaéreos a este nivel.

Tras ser valorada por el servicio de cirugía se diagnostica de hernia de Spiegel incarcerada y se decide intervención quirúrgica urgente. Durante la intervención se confirma además de la hernia de Spiegel, una tiflitis y un absceso pericecal sugestivo de apendicitis muy evolucionada, sin encontrarse el apéndice. Se realiza lavado, drenaje y herniorrafia, dado que la presencia de pus desaconseja una reparación protésica.

La evolución postoperatoria fue favorable y la paciente fue dada de alta a los 5 días.

DISCUSIÓN

La clínica de esta entidad es múltiple y confusa[1] dependiendo del contenido sacular. Durante el acto quirúrgico el saco puede contener epiplón, un asa intestinal e incluso estar vacío. Los signos y síntomas más frecuentes son la presencia de una masa y el dolor abdominal. El dolor es inespecífico, aumenta con los esfuerzos, la tos y la maniobra de Valsalva, y mejora con el decúbito. La masa abdominal se puede reducir en decúbito o a la presión localizada en el borde externo. El retraso en el diagnóstico es habitual y por eso la tasa de complicaciones es elevada. La complicación más frecuente es la incarceración, también podemos encontrarla estrangulada, acompañada de una obstrucción o suboclusión intestinal[4].

Debido a la dificultad en su diagnóstico, el punto de partida debe ser la presencia de factores predisponentes para orientar correctamente la anamnesis. Aunque el diagnóstico suele ser clínico es aconsejable la realización de pruebas complementarias como la ecografía abdominal o el TAC. Muchos autores recomiendan el estudio radiológico simple, lo consideran obligado en el inicio, aunque pocas veces es diagnóstico. Puede ofrecernos signos radiológicos de obstrucción intestinal, pero no diferenciar el contenido del saco herniario. Tras el estudio radiológico se considera adecuado por su inocuidad y su sencillez la realización de una ecografía abdominal, principalmente a nivel de urgencias. Se considera el TC como la exploración complementaria de elección ante la sospecha de hernia de Spiegel, ya que nos ofrece las imágenes más claras del defecto parietal, la localización y el contenido del saco[1-5-6]. La exactitud diagnóstica preoperatoria facilita un

adecuado abordaje y mejora el pronóstico.

El tratamiento de elección es quirúrgico, para prevenir las frecuentes complicaciones, pudiendo realizarse un abordaje clásico o laparoscópico. La cirugía abierta es la vía de elección para las hernia de Spiegel incarceradas, y sigue los principios de cualquier reparación herniaria[6-7]. El abordaje endoscópico puede aportar beneficios en cuanto a hospitalización más reducida, la analgesia postoperatoria y la infección de la herida quirúrgica[6-7].

BIBLIOGRAFÍA

1. Moles Morenilla L., Docobo Durántez F., Mena Robles J., Quinta Frutos R. de. Hernia de Spiegel en España: Análisis de 162 casos. Rev. esp. enferm. dig. [revista en la Internet]. 2005 Mayo [citado 2014 Sep 15]; 97(5): 338-347. Disponible en:http://scielo.isciii.es/scielo.php?script=sci_arttext&pid=S113001082005000500006&lng=es.
2. Ruiz de la Hermosa A., Amunategui Prats I., Machado Liendo P., Nevarez Noboa F., Muñoz Calero A.. Hernias de Spiegel: Nuestra experiencia y revisión de la literatura. Rev. esp. enferm. dig. [revista en la Internet]. 2010 Oct [citado 2014 Nov 05] ; 102(10): 583-586. Disponible en:http://scielo.isciii.es/scielo.php?script=sci_arttext&pid=S113001082010001000003&lng=es.
3. Cerdán Pascual R., Cantín Blázquez S., Barranco Domínguez JI., Bernal Jaulín J., Duque Mallén V. Hernia de Spiegel. Revision a proposito de de 8 casos. Rev Cubana Cir 2005, 44(4).
4. Zaragoza C, Villalba S, Castaño S, Trullenque R. Hernia de Spiegel. Cir Esp. 1996; 59: 165-7.
5. León S. Jorge, Acevedo E. Alberto, Dellepiane P. Verónica. Hernia de Spiegel. Rev Chil Cir [revista en la Internet]. 2011 Feb [citado 2014 Dic 2] ; 63(1): 64-68. Disponible en: http://www.scielo.cl/scielo.php?script=sci_arttext&pid=S071840262011000100011&lng=es.
6. Cervantes J, Rojas G, Menendez A, Cicero A, Vidal P. Hernia de Spiegel. An Med (Mex) 2007:52 (2): 65-68.
7. Moreno-Egea A, Flores B. La hernia de Spiegel en España: revisión bibliográfica y presentación de una serie personal de 27 pacientes. Cir Esp. Vol. 72. Núm. 01. Julio 2002